

ELŐBÍRÁLATI DOLGOZAT

**A GYERMEKKORI INCONTINENTIA URINAE MIATT  
BÉLLEL VAGY GYOMORRAL VÉGZETT HÓLYAG-  
AUGMENTATIO ÉS SUBSTITUTIO SZÖVŐDMÉNYEINEK  
KLINIKAI ÉS ÁLLATKÍSÉRLETES VIZSGÁLATA**

**DR. VAJDA PÉTER**  
**EGYETEMI DOKTORI (PHD) ÉRTEKEZÉS**

**PROGRAMVEZETŐ:**  
**PROF. DR. BELYEI ÁRPÁD**

**TÉMAVEZETŐ:**  
**PROF. DR. PINTÉR ANDRÁS**

**PÉCSI TUDOMÁNYEGYETEM**  
**ÁLTALÁNOS ORVOSTUDOMÁNYI KAR**  
**GYERMEKKLINIKA**

**2002.**

## TARTALOMJEGYZÉK

<b>RÖVIDÍTÉSEK MAGYARÁZATA</b>	<b>3. OLDAL</b>
<b>I. HÁTTÉR ÉS ELŐZMÉNYEK</b>	<b>4. OLDAL</b>
<b>II. CÉLKITŰZÉSEK</b>	<b>6. OLDAL</b>
<b>III. BETEGANYAG ÉS MÓDSZER</b>	<b>7. OLDAL</b>
<b>A. HUMÁN VIZSGÁLATOK</b>	
<b>B. ÁLLATKÍSÉRLETEK</b>	
<b>IV. EREDMÉNYEK</b>	<b>10. OLDAL</b>
<b>A. HUMÁN VIZSGÁLATOK</b>	
<b>B. ÁLLATKÍSÉRLETEK</b>	
<b>V. ÖSSZEFOGLALÁS</b>	<b>14. OLDAL</b>
<b>VI. KÖVETKEZTETÉSEK ÉS TOVÁBBI CÉLKITŰZÉSEK</b>	<b>16. OLDAL</b>
<b>VII. SAJÁT KÖZLEMÉNYEK ÉS ELŐADÁSOK JEGYZÉKE</b>	<b>17. OLDAL</b>
<b>VIII. IRODALOM</b>	<b>18. OLDAL</b>
<b>KÖSZÖNETNYILVÁNÍTÁS</b>	

## RÖVIDÍTÉSEK MAGYARÁZATA

act $\text{HCO}_3^-$	- aktuális bikarbonát
BE	- base excess
CEA	- carcinoembrionális antigén
CIC	- tiszta(clean) intermittáló katéterezés(catheterization)
HDS	- haematuria-dysuria szindróma
se	- szérum
se ALP	- szérum alkalikus foszfatáz
se $\text{Ca}^{++}$	- szérum kalciumion
se Cl	- szérum klór
st $\text{HCO}_3^-$	- standard bikarbonát
se Na	- szérum nátrium
se P	- szérum foszfát
se $\text{pCO}_2$	- a szén-dioxid parciális nyomása a vérben
se pH	- vér hidrogén ion koncentrációjának negatív alapú logaritmusa
se PTH	- szérum parathormon
u	- vizelet
u pH	- a vizelet hidrogén ion koncentrációjának negatív alapú logaritmusa

## I. A GYERMEKKORBAN VÉGZETT HÚGYHÓLYAG MEGNAGYOBBÍTÁS (AUGMENTATIO) ÉS -PÓTLÁS (SUBSTITUTIO): HÁTTÉR ÉS ELŐZMÉNYEK

A veleszületett és szerzett neuropathias hólyagműködési zavar következményeként kialakult kis kapacitású és/vagy magas nyomású húgyhólyag, valamint egyéb fejlődési rendellenesség (extrophia vesicae urinariae, epispadiasis totalis), illetve ritkán malignus folyamat miatt végzett hólyagexstirpatio miatt kell vizelettárolásra alkalmas új hólyagot (neocysta) képezni. Kis kapacitású és magas intravesicalis nyomású húgyhólyagú gyermekek legnagyobb részét a meningomyelokele-vel született betegek alkotják, míg az extrophia vesicae urinariae-val és epispadiasisissal született gyermekek húgyhólyagja eleve alacsony kapacitású. Ha a konzervatív (gyógyszeres húgyhólyag megnagyobbítás és CIC) kezelés nem hozza meg a várt eredményt, akkor a kis mennyiségű vizelet befogadására alkalmas, magas nyomású és csökkent tágulékenységű (compliance) húgyhólyag miatt fennálló incontinentia urinae kezelése mai ismereteink szerint műtéti.

A megfelelő társadalmi beilleszkedéshez elengedhetetlenül szükséges vizelettartó képességet (kontinencia) és ezzel együtt a supravesicalis húgyútak védelmét is biztosító műtéthez - hólyag megnagyobbításhoz vagy -pótláshoz - a tápcsatorna egy szakasza, gyomor-segmentum, vékony- vagy vastagbél alkalmazható. A húgyhólyag megnagyobbítása és -pótlása egyéb módszerekkel is történhet, például uréterrel (1), a hólyag izomzatának behasításával (autoaugmentatio) (2) vagy szövetbarát anyagokból készült „műhólyag” beültetéssel (3). A fent említett lehetőségek ellenére azonban ma a világon a leggyakrabban alkalmazott módszer vagy a *vastagbéllel történő megnagyobbítás* (colocystoplastica) (4,5,6) vagy *hólyagpótlás* (például Indiana-, és Mainz-pouch) (4,7,8) vagy a *gyomor-segmentummal végzett hólyagmegnagyobbítás* (gastrocystoplastica) (4,5,9,10).

Ezen módszerek kedvező eredményei (a 3-4 óra alatt termelődő vizeletmennyiség alacsony nyomáson tárolódik, az alacsony intravesicalis nyomás eredményeként a vizeletcsepegés megszűnik, csökken a supravesicalis húgyutak és a vesék morfológiai és funkcionális károsodásának veszélye, a pelenka elhagyható és a beteg társadalmi beilleszkedésének lehetősége megteremtődik) mellett az utóbbi évtizedekben számos, a hólyag augmentatioval és substitutioval oki összefüggésbe hozható szövődmény vált ismertté, melyek az alkalmazott tápcsatorna szakasz típusától függnak (5). *Vastagbél* felhasználása esetén metabolikus acidózis (11), elektrolit eltérések, intenzív nyák- és húgyhólyagkő-képződés kialakulása a leggyakrabban említett szövődmény (5,11,12,13), míg *gyomor-segmentum* alkalmazása esetén metabolikus alkalózis (9,10), hypergastrinaemia (14), HDS (15), hólyag-perforáció (16) és ritkán *Helicobacter pylori* fertőzés (17) okozhat komplikációkat. Olyan esetekben, amikor a tápcsatorna (annak nyálkahártyája) vizelettel tartósan érintkezik, malignus folyamatok kialakulása is lehetséges (uroepithelialis carcinoma, adenocarcinoma) (18).

A fent említett, esetenként életveszélyes szövődmények egy részét (metabolikus eltérések, kőképződés, hypergastrinaemia, HDS, perforáció) eddig csak felnőttekben vizsgálták (5,18). Ugyanakkor a szövődmények több aspektusára kiterjedő, prospektív, hosszú távú gyermekkorban végzett klinikai és állatkísérletes vizsgálatáról, kevés adat található az irodalomban. Különösen fontos a fiatal életkorban végzett hólyagmegnagyobbítás és -pótlás estén a malignitás kialakulásának, valamint a metabolikus eltérések csontanyagcserére gyakorolt hatásának elemzése, mert a műtétek a még növekedésben lévő szervezetben történnek illetve a hólyagpótlás egész életre szóló (több évtizedes) állapotot hoz létre.

## II. CÉLKITŰZÉSEK

1. A vastagbéllel és a gyomor-segmentummal végzett húgyhólyag megnagyobbítás és -pótlás (továbbiakban „augmentatio”) után kialakuló *szöveti eltérések prospektív tanulmányozása humán anyagban és állatkísérletekben.*
2. Az augmentatio után kialakuló *metabolikus- és csontanyagcsere változások prospektív vizsgálata gyermekekben.*
3. A beteg saját húgyhólyagjából és a megnagyobbításra vagy pótlásra használt tápcsatorna szakasz(ok)ból vett mintákban észlelt *szöveti elváltozások összehasonlítása a gyermekekben észlelt anyagcsere változásokkal.*

### III. BETEGANYAG ÉS MÓDSZER

#### A. HUMAN VIZSGÁLATOK

A prospektív vizsgálatok a PTE, ÁOK Gyermekklinikáján 1987 és 2001 között műtéten átesett 45 betegben történtek. Műtetre a nem kielégítő eredményű konzervatív kezelés, azaz gyógyszeres hólyagmagnagyobbító kezelés (oxybutinin és CIC) után részletes kivizsgálást követően került sor. A betegek életkora a műtét elvégzésekor átlagosan 12 év (6-21 év), az átlagos nyomon követési idő 7 év (1-13 év) volt. Az augmentatio 28 betegben vastagbéllel (24 hólyag magnagyobbítás, 4 pótlás), 17 gyermekben gyomor-segmentummal történt. A betegek nyomon követése a következő protokoll szerint zajlott: a műtétek előtt részletes laborvizsgálat (vér- és vizelet-vizsgálat 24 órás gyűjtött vizeletből), a műtét végzésekor pedig szövettani mintavétel történt (ún. zéró minta) a magnagyobbításra vagy pótlásra szánt vastagbélből vagy gyomorrészből (antrum) és az eredeti, azaz a magnagyobbítandó hólyagból.

A vizsgált vér és vizelet paramétereit az 1. táblázat részletezi. Harmincöt betegben (13 lány és 22 fiú) a műtét a hossznövekedés befejeződése előtt történt. Ezekben a gyermekekben növekedési görbét (hossz-percentil) is folyamatosan regisztráltuk. A gyomor-segmentummal végzett hólyagmagnagyobbítást követően a betegek tartós H<sub>2</sub>-blokkoló kezelésben részesültek.

Megfigyelt paraméterek	
szérum	vizelet
se Na	u pH
se K	u Na
se Cl	u K
se Ca <sup>++</sup>	u Cl
se Mg	u Ca
se P	u Mg
se ALP	u P
se PTH	
se gastrin*	
vér pH	
BE	
PCO <sub>2</sub>	
act HCO <sup>3-</sup>	
st HCO <sup>3-</sup>	

1. táblázat: Az augmentatio után vizsgált vér- és vizeletparaméterek (\* csak gastrocystoplastica után vizsgált paraméter).

Az operáció után 3, 6 és 12 hónappal, majd ezt követően évente történtek laborvizsgálatok. Az ismételt szövettani minták nyérése a műtétet követően két évente általános érzéstelenítésben (néhány meningomyelokeles betegnél éber állapotban), húgyhólyagtükrözés során nyert biopsziával, hólyagkő kialakulása esetén a calculus eltávolítása céljából végzett műtéti feltárás során történtek. A szövettani vizsgálatok végzéséhez szükséges anyagokat az anasztomózis vonalából, a megnagyobbításra felhasznált vastagbél- vagy gyomorrészből és az eredeti hólyagból vettünk. A minták szövettani feldolgoása hagyományos festési eljárásokkal (hematoxilin-eozin és PAS festés) és immunhisztokémiai módszerekkel történtek (CEA, mib-1, p53 és vércsoport specifikus antigének festése – lektin immunhisztokémia). A laborvizsgálatok és a hossznövekedés eredményeinek statisztikai (előjel-próba, t-próba, Wilcoxon-teszt) analízisében a  $p < 0,05$  értéket tekintettünk szignifikáns változásoknak.

## B. ÁLLATKÍSÉRLETEK

Az állatkísérletes modell kidolgozását és a Pécsi Tudományegyetem, ÁOK Etikai Bizottságának engedélyét követően *harminckilenc fiatal nyúlban (3 hó, testsúly 2-2,7 kg) végeztünk gyomor-segumentummal történő húgyhólyag megnagyobbítást* teljes vastagságú gyomor-szegment felhasználásával. A műtét során a gyomorból és húgyhólyagból szövettani mintavétel történt (zéró minta). A túlélő állatokból a műtét után 3 hónappal (26 állat), 6 hónappal (19 állat) valamint a nyomon követési idő végén 12 hónappal (13 állat), ismételt szövettani mintavétel történt az eredeti hólyagrészből, az anasztomózis vonalából valamint a hólyagmagnagyobbításra használt gyomor-segumentumból. Ezen anyagok nyérése altatásban, rövid alsó median laparotomiás behatolásból történt. A hisztológiai mintákat hematoxilin-eozin és PAS festés után két független patológus értékelte. Indirekt immun-peroxidáz technika alkalmazását követő-



en vizsgáltuk az epithelium proliferatív aktivitását (mib-1), az esetlegesen megjelenő CEA antigént, továbbá p53 tumor szuppresszor gén fehérjéjének expresszióját. Mivel az állatok egy részét a 12 hónapos nyomon követés során elvesztettük (döntően mechanikus ileus miatt) csak azon 13 állat szövettani eredményeit értékeltük, melyekben a műtétkor és a hólyagmegnagyobbítást követően (3, 6, és 12 hónap) után nyert minták rendelkezésre álltak (önkontrollos-vizsgálat).

## IV. EREDMÉNYEK

### A. HUMAN VIZSGÁLATOK

a.) A vastagbéllel végzett hólyag megnagyobbítást vagy -pótlást követően

(28 beteg) észlelt szignifikáns laboreltéréseket a 2. táblázat részletezi. A

nyomonkövetés során a se Na és se

Ca<sup>++</sup> értékek szignifikánsan csökkentek

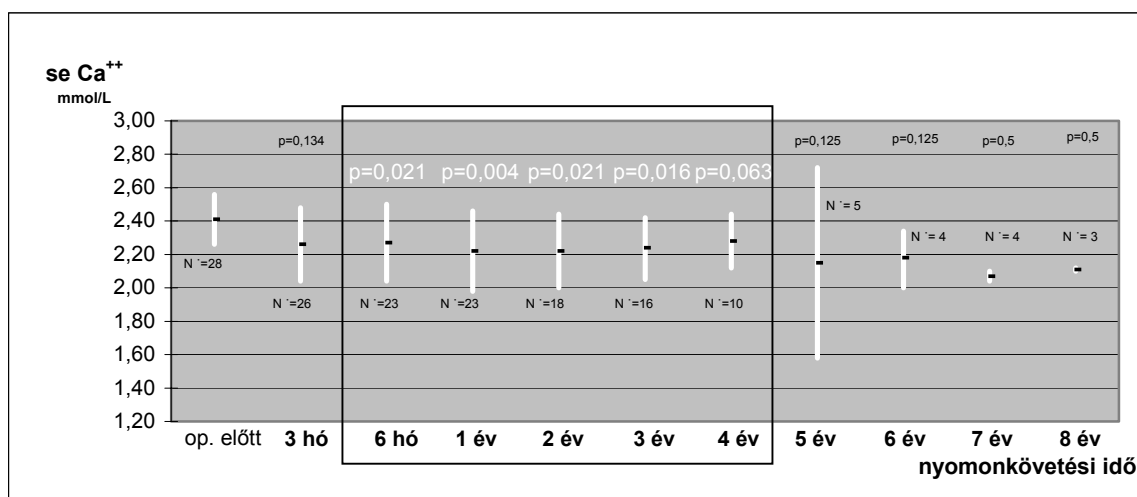
(p=0,03, p=0,001), se ALP értékben szignifikáns (p=0,002) emelkedés volt

észlelhető. A se Ca<sup>++</sup> érték tendenciájában csak a műtétet követő első négy évben mutatt

szignifikáns csökkenést, később már nem (1. ábra).

Megfigyelt paraméterek	op. előtt	átl. nyomonkövetés során
se Na (mmol/l)	139,95 +/- 1,8	138 +/- 2 p=0,03
se Ca <sup>++</sup> (mmol/l)	2,42 +/- 0,15	2,26 +/- 0,19 p=0,001
se ALP (IU/l)	259 +/- 230	374 +/- 214,5 p=0,002
pCO <sub>2</sub> (mmHg)	41 +/- 6,5	42,35 +/- 3,7 p=0,045

2. táblázat: Vastagbéllel történt hólyagmagnagyobbító és hólyagpótló műtét után észlelt szignifikáns (p<0,05; +/- SD) eltérések.



1. ábra: A se Ca<sup>++</sup> változása vastagbéllel történő hólyagmagnagyobbítás vagy -pótlást követően.

A se pCO<sub>2</sub> szintjében is szignifikáns emelkedés (p=0,045) volt megfigyelhető, a se pH csökkenése azonban nem volt számottevő (p=0,061). Súlyos metabolikus acidózis kialakulását hyperchloraemiával vagy a nélkül, 12 betegben lehetett megfigyelni (43%).

A műtét után 1 és 2 évvel a gyermekek növekedésében szignifikáns (p=0,002 és

p=0,02) elmaradás volt észlelhető, a nyomonkövetés során később azonban már nem. A többi vizsgált paraméterben számottevő (statisztikailag szignifikáns, p<0,05) változás nem volt megfigyelhető.

A vastagbéllel történt hólyag substitúciót és augmentációt követően 8 betegben (29%) semmilyen kóros szövettani eltérés nem volt észlelhető a nyomonkövetés során. Akut és krónikus gyulladásos-, valamint atrófiás jelek kialakulását 14 betegben észleltük - 2 esetben az urotheliumon, 6-6 esetben pedig az anasztomózis vonalban illetve bélnyálkahártyán. Laphám típusú metaplasziát 3 betegben a műtét után kilenc évvel lehetett megfigyelni, ebből kettő az anasztomózis vonalban, egy pedig urotheliumon jött létre, ahol az eredeti hólyag nyálkahártyáján aberráns glukoprotein expressziót is tapasztaltunk („A” vércsoportú betegben „B” vércsoportú antigén megjelenése). További két betegben gyenge ún. „vad típusú” p53 expresszió volt megfigyelhető az urotheliumon, ami a suburoepithelialis gyulladás következtében alakulhatott ki. Pre-malignus elváltozás kialakulását – dysplasiát – a hólyagmagnagyobbításra használt vastagbél nyálkahártyáján egy betegben észleltünk 13 évvel a műtét után. Malignus elváltozást a vastagbéllel történt hólyagmagnagyobbítás vagy pótlás esetében, egy betegben sem figyeltünk meg.

b.) A gyomor-segmentummal végzett hólyag augmentációt követően (17 beteg) észlelt szignifikáns laboreltéréseket a 3. táblázat részletezi. A se Na, se Cl, valamint se Ca<sup>++</sup> értékekben volt észlelhető szignifikáns (p=0,001, p=0,009, p=0,031) csökkenés. A BE szignifikáns mértékben (p=0,01) muta-

Megfigyelt paraméterek	op. előtt	átl. nyomonkövetés során
se Na (mmol/l)	140,5 +/- 1,54	138,8 +/- 0,82 p=0,001
se Cl (mmol/l)	100,1 +/- 4,66	98,72 +/- 1,13 p=0,009
se Ca <sup>++</sup> (mmol/l)	2,28 +/- 0,24	2,15 +/- 0,16 p=0,031
se P (mmol/l)	1,13 +/- 0,13	1,23 +/- 0,16 p=0,036
se ALP (IU/l)	188,2 +/- 93,3	284 +/- 153 p=0,036
BE	-2,54 +/- 2,9	-0,96 +/- 1,8 p=0,01

3. táblázat: Gastrocystoplastica után észlelt szignifikáns (p<0,05; +/- SD) eltérések.

tott emelkedést, de a többi vizsgált vérgáz paraméterben (se pH, pCO<sub>2</sub>, st és act HCO<sub>3</sub><sup>-</sup>) már nem volt számottevő eltérés. A se P és se ALP is szignifikáns mértékben (p=0,036, p=0,036) növekedett a gastrocystoplastica-t követően. A se PTH érték emelkedése csak kis mértékben volt jellegzetes (p=0,071). A műtét utáni első négy évben a se Ca<sup>++</sup>, a se ALP, a se PTH és az u pH mutatott szignifikáns csökkenő (se Ca<sup>++</sup>, u pH) vagy növekvő (se ALP, se PTH) tendenciát. Később ilyen tendenciát már egyik paraméterben sem lehetett megfigyelni. Súlyos alkalózis nem fordult elő. A 18 betegből kettőben hypochloraemia kialakulását észleltük a műtét után 2 illetve 3 évvel. Három betegben (17%) alakult ki hypergastrinaemia (se gastrin>115microU/ml), két betegben 6 hónappal, egy betegben pedig 5 évvel a műtét után. A többi vizsgált laborparaméterben és a betegek növekedésében számottevő változás nem volt észlelhető.

*A gyomor-segmentummal történt hólyagmegnagyobbítást követően 7 betegben (41%) nem találtunk semmilyen kóros szövettani eltérést a nyomonkövetés során. A gyomornyálkahártya atrófiája, illetve catarrhalis gastritis 1-1 betegben volt megfigyelhető. Akut és krónikus gyulladásos jelek kialakulását 7 betegben észleltük: 2 esetben az urotheliumon, 4 esetben pedig az anasztomózis vonalban, 1 esetben pedig a gyomornyálkahártyáján. Ezekből egy betegben magas proliferációs aktivitás (mib-1 antitesttel vizsgálva) csak az urothelium basalis rétegében volt kifejezett. Egy betegben laphám típusú metaplasia alakult ki az anasztomózis vonalban 7 évvel a műtét után. A többi immunhisztokémiai módszerrel kóros változást nem észleltünk. A hólyagmegnagyobbításra használt gyomor-segmentumokból vett szövettani mintákban Helicobacter pylori-t egy esetben sem mutattunk ki. Dysplasiát, malignus elváltozást egy betegben sem figyeltünk meg a nyomonkövetési idő alatt.*

## B. ÁLLATKÍSÉRLETEK

Minden húgyhólyag nagyobbításakor vett minta (zéró minta) normális, a nyulakra jellemző hisztológiai képet mutatott. A hólyag nyálkahártyáján 3 hónap után 6 állatban ödéma, 4-ben submucosalis fibrózis, 3-ban laphám metaplasia volt megfigyelhető. Az urothelium vizsgálata a műtét után 6 és 12 hónappal ugyanezt az eredményt hozta, azaz a szövettani kép 3 hónap után már nem változott tovább a nyomonkövetési idő végéig. A gyomor nyálkahártyáján 3 hónap múlva 4 állatban nem volt eltérés, de parietalis-sejt hyperplasiát 4 állatban, catarrhalis gastritist 5 állatban figyeltünk meg. Hat hónap után catarrhalis gastritis 7, gyomornyálkahártya atrófia 4, colon-típusú metaplasia 2 állatban volt észlelhető. Ugyanezen szövettani kép volt látható a nyomonkövetési idő (12 hó) végén. Az 1 éves nyomonkövetés során vett szövettani mintákban dysplasiát, malignitásra utaló jeleket nem észleltünk. A nyulakban végzett gastrocystoplasticat követően immunhisztokémiai módszerekkel történt festésekkel kórosat nem lehetett észlelni, a gyomor és a hólyag mucosa mindenütt megtartott maradt.

## V. ÖSSZEFOGLALÁS

1. *A humán vizsgálatok és a nyulakban végzett állatkísérletek során nyert szövettani minták hisztológiai értékelése alapján a vastagbéllel, illetve a gyomorsegmentummal végzett húgyhólyag megnagyobbítás és -pótlás utáni első tíz évben (rövid- és középtáv), az augmentatioval összefüggő malignitás nem várható. Hosszabb távon, az augmentatiók után 5-7 évvel azonban kétévenként, 10 év után évenként szövettani mintavételek elvégzése javasolt a vizsgálataink során megfigyelt pre-malignus szövettani elváltozások miatt.*
2. *A vastagbéllel történt hólyagpótlást és megnagyobbítást követően a betegek hyperchloraemias metabolikus acidózisra, a gastrocystoplastica-n átesett betegek hyponatraemiara, hypochloraemias metabolikus alkalózisra hajlamosak. A gyomorral történt hólyag megnagyobbítás után az orálisan adott H<sub>2</sub>-blokkolók (vagy más savcsökkentők) adásával hatásosan emelhető a vizelet pH értéke (aciduria nem alakul ki) és csökken a gastrocystoplastica-val összefüggésbe hozható szövődmények száma.*
3. *A hólyag-augmentatiót és substitutiót követő, hosszú távú nyomonkövetés során észlelt szignifikáns se Ca<sup>++</sup>, se P, se alkalikus foszfatáz, se parathormon változások alapján a betegeknél csontanyagcsere változások is kimutathatóak. Ezen eltérések csak az operációt követő első néhány évben kifejezettek. A növekedésbeli elmaradás a műtét utáni első két évben, de csak a vastagbéllel történt műtét esetén várhatóak a gyermekekben. E megfigyeléseink *metabolikus adaptációs mechanizmust* tételeznek fel. Ennek egyik magyarázata a nyálkahártya szövettannal igazolt krónikus gyulladása és atrófiája lehet. A vastagbéllel végzett műtét esetén a csontanyagcsere zavar oka minden bizonnyal a krónikus*

acidózisra vezethető vissza, míg a gastrocystoplasticat követően a csont-metabolizmus változása ma még nem tisztázott komplexebb folyamat.

4. A műtétek után észlelt szignifikáns szövettani és metabolikus változások miatt szükséges a betegek *hosszú távú, a felnőtt életkorra is kiterjedő, nyomonkövetése*, mely eredményei alapján a betegek metabolikus és csont-anyagcsere eltérései korán, a klinikai tünetek és jelek megjelenése előtt felismerhetők és kezelhetők.

## VI. KÖVETKEZTETÉSEK ÉS TOVÁBBI CÉLKITŰZÉSEK

1. További molekuláris szintű vizsgálatok szükségesek a vizsgálataink során észlelt szövettani változások részletesebb tanulmányozása céljából, melyek eredményeként esetleg már a korai (pre-malignus) folyamatok is felismerhetők lehetnek.
2. Csak az értekezés alapját képező betegek további, több évtizedre kiterjedő, nyomonkövetésével válaszolható meg, hogy a jelenleg észlelt szövettani- és anyagcsere változások súlyosbodnak-e, valamint, hogy milyen valószínűséggel számolhatunk malignitás kialakulásával a beteg saját vagy pótolta húgyhólyagjában.
3. A károsodott veseműködésű betegekben további állatkísérletek és humán megfigyelések szükségesek az augmentatio metabolikus változásainak, csontanyagcsere eltéréseinek elemzésére, illetve ezek okainak megértésére.
4. A vastagbéllel történt augmentációk mintegy felében a tápcsatornából eltávolításra kerül a coecum a Bauhin billentyűvel együtt. Terveink között szerepel, hogy mind humán anyagban, mind pedig állatkísérletekben (kutyák) annak tanulmányozása, hogy mi a coecum és a Bauhin billentyű szerepe a kialakuló metabolikus és szövettani elváltozásokban a vastagbéllel történő húgyhólyag megnagyobbítás és -pótlás esetén.



## VII. AZ ÉRTEKEZÉS EREDMÉNYEIT ÖSSZEFOGLALÓ KÖZLEMÉNYEK ÉS A TÉMAKÖRBŐL TARTOTT ELŐADÁSOK (ABSTRACTOK) JEGYZÉKE

### KÖZLEMÉNYEK:

Vajda P., Pinter A., Vástyán A., Juhász Zs., Oberritter Zs.:

*Gastrocystoplastica nyulakban - egy állatkísérletes modell kialakításának nehézségei*  
Magyar Urológia, 12., 2000 (1); 35-41

Vajda P., Kaiser, L., Magyarlaki, T., Farkas, A., Vastyan, A.M, Pinter, A.B.:

*Histological findings after colcystoplasty and gastrocystoplasty*

J Urol közlésre elfogadva, 2002

IF: 2,896

Vajda P., Pinter, A.B., Magyarlaki, T., Vastyan, A.M., Juhász, Zs., Oberritter, Zs.:

*Histological findings after gastrocystoplasty in rabbits - long-term follow-up -*

J Urol közlésre elküldve

(IF: 2,896)

Pinter A., Vajda P., Farkas A., Juhász Zs., Vástyán A., Oberritter Zs.:

*Incontinentia urinariae gyermekkorban - kórismezés és kezelés, pécsi algoritmus*

Gyermekgyógyászat, 52., 2001 (6); 609-618

Farkas A., Pinter A., Vajda P., Juhász Zs., Vástyán A., Oberritter Zs.:

*A húgyhólyag gyermekkorban végzett sebészi megnagyobbításának középtávú eredményei*

Orvosi Hetilap, 144., 2001 (30); 1617-1621

Pinter A.B., Farkas A., Vajda P., Juhász Zs., Oberritter Zs.:

*Nem kielégítően kezelt cloaca malformációk késői rekonstrukciós műtétei.*

Magyar Sebészet közlésre elküldve

Vastyan A.M., Pinter A.B., Farkas A., Vajda P., Lantos J., Mehes G., Roth E.:

*Seromuscular gastrocystoplasty in dogs.*

Urol Res közlésre elküldve

(IF: 0,993)

### ELŐADÁSOK:

Vajda P., Pinter A.B., Vastyan A.M., Juhász Zs., Oberritter Zs.:

*Gastrocystoplasty in rabbits – how difficult it is to create an experimental modell –.*

12th International Symposium on Paediatric Surgical Research, Brüsszel, 1999

Vajda P., Pinter A., Vástyán A., Juhász Zs., Oberritter Zs.:

*Gastrocystoplastica nyulakban – egy állatkísérletes modell kialakításának nehézségei –.*

MGYST Őszi Tudományos Ülése, Budapest, 1999

Vajda P., Magyarlaki T., Pinter A.B., Farkas A., Kaiser L., Vastyan A.M.:

*Histological findings after colcystoplasty and gastrocystoplasty.*

4th European Congress of Paediatric Surgery, Budapest, 2001

Vajda P., Pinter A.B., Magyarlaki T., Vastyan A.M., Oberritter Zs.:

*Histological findings after gastrocystoplasty in rabbits – long-term follow-up –.*

7th Danube Symposium on Paediatric Surgery, Visegrád, 2001

14th International Symposium on Paediatric Surgical Research, Madrid, 2001

Vajda P., Pinter, A.B., Harangi, F., Farkas, A., Vastyan, A.M., Oberritter, Zs.:

*Metabolic findings after colcystoplasty in children.*

European Society for Paediatric Urology 13th Annual Meeting, Budapest, 2002.

Abstract, BJU Int, 2002 (89); Suppl. 2.

## VIII. IRODALOM

1. Dewan PA, Anderson P.: Ureterocystoplasty: the latest developments.  
BJU Int 2001;88:744
2. Cartwright PC, Snow BW.: Bladder autoaugmentation: early clinical experience.  
J Urol 1989;142:505; discussion 520
3. Desgrandchamps F, Griffith DP.: The artificial bladder.  
Eur Urol 1999;35:257
4. Hinman JR: Atlas of pediatric urologic surgery.  
WB Saunders, 1994; section 6; part V-VI, 437-482
5. Duel BP, et al.: Alternative techniques for augmentation cystoplasty.  
J. Urol., 1998;159:998
6. Hensle TW, et al.: Continent urinary diversion in childhood.  
J Urol 1990;143:981
7. Leonard MP, et al.: Continent urinary reservoirs in pediatric urological practice.  
J Urol 1990;144:330
8. Thuroff JW, et al.: The Mainz pouch for augmentation or substitution of the bladder and continent diversion.  
Semin Urol 1987;5:69
9. Sumfest, JM; Mitchell, ME: Gastrocystoplasty in Children.  
Eur Urol 1994;25:89
10. Dykes EH, Ransley PG: Gastrocystoplasty in children.  
Br J Urol 1992;69:91
11. McDougal WS: Metabolic complications of urinary intestinal diversion.  
J Urol 1992;147:1199
12. Mills RD, Studer UE: Metabolic consequences of continent urinary diversion.  
J Urol 1999;161:1057
13. Kronner, KM, et al.: Bladder calculi in the pediatric augmented bladder.  
J Urol. 1998;160:1096
14. Plawker, MW et al.: Hypergastrinemia, dysuria-hematuria and metabolic alkalosis: complications associated with gastrocystoplasty.  
J Urol 1995;154:546
15. Nguuyen, DH: The syndrome of dysuria and hematuria in pediatric urinary reconstruction with stomach.  
J Urol 1993;150:707
16. Bauer, SB et al.: Perforation of the augmented bladder.  
J Urol 1992;148:699
17. Celayir S, et al.: Helicobacter pylori infection in a child with gastric augmentation.  
J Pediatr Surg 1997;32:1757
18. Filmer, R. B. and Spencer, J. R.: Malignancies in bladder augmentations and intestinal conduits.  
J Urol 1990;143:671

## KÖSZÖNETNYILVÁNÍTÁS

A DOLGOZAT SZERZŐJE KÖSZÖNETET MOND A PTE, ÁOK PATHOLÓGIAI INTÉZETÉNEK ÉS ÁLLATKÍSÉRLETES LABORATORIUMÁNAK, DR. MAGYARLAKI TAMÁSNAK, DR. KAISER LÁSZLÓNAK, DR. SÜKÖSD FARKASNAK, DR. HARANGI FERENCNEK ÉS MINDENKELŐTT A PTE, ÁOK GYERMEKKLINIKA SEBÉSZETI OSZTÁLYÁN DOLGOZÓKNAK, AKIK AZ ANYAGGYŰJTÉSBEN, AZ ÁLLATKÍSÉRLETEK ELVÉGZÉSÉBEN ÉS AZ EREDMÉNYEK ÉRTÉKELÉSÉBEN NÉLKÜLÖNÖZHETETLEN SEGÍTSÉGET NYÚJTOTTAK.