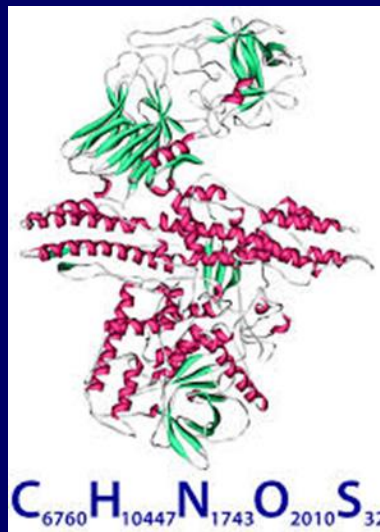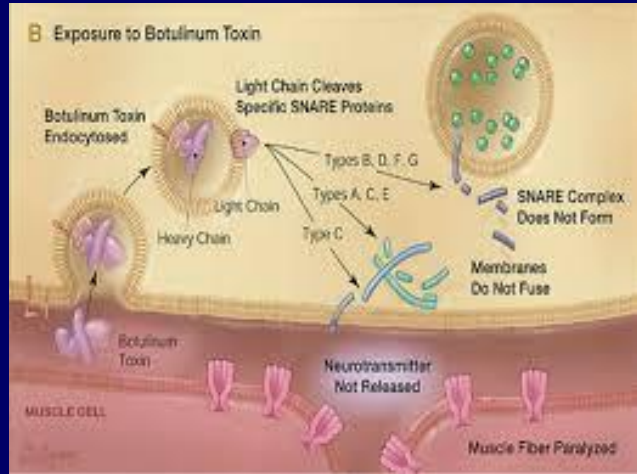
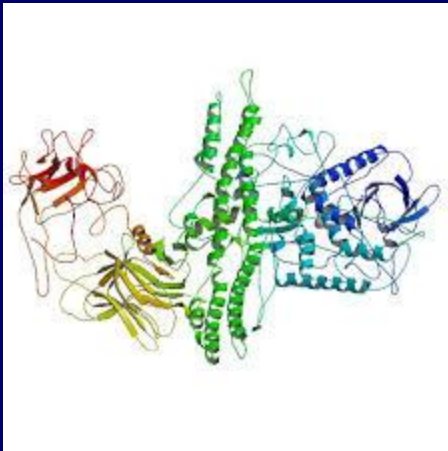
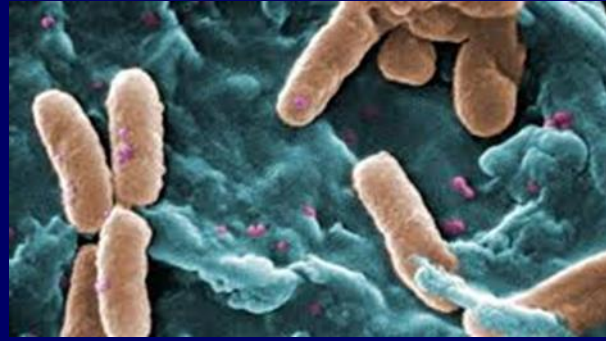
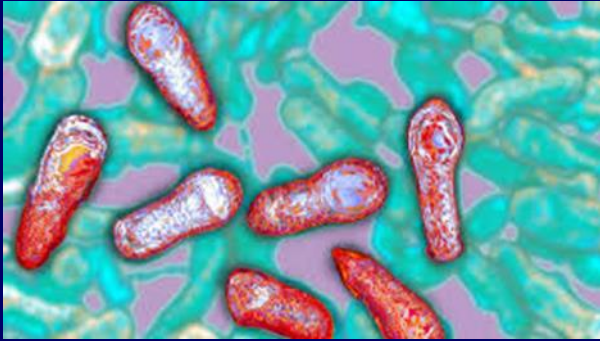

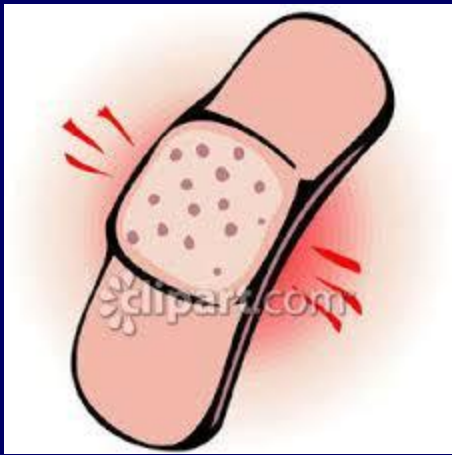
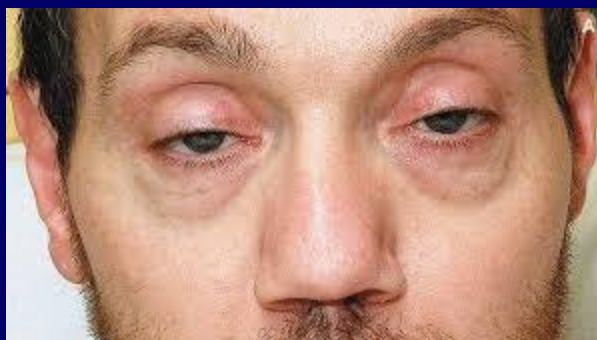Botulin toxin kezelés: régi és új indikációk



Dr. Bihari Katalin
2017. február 21.






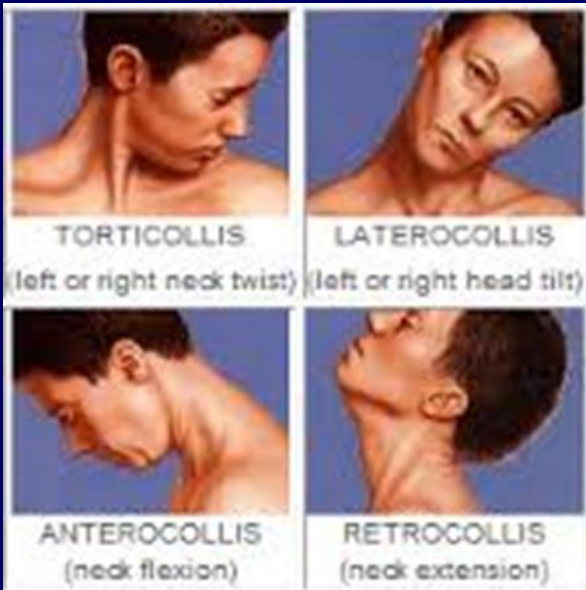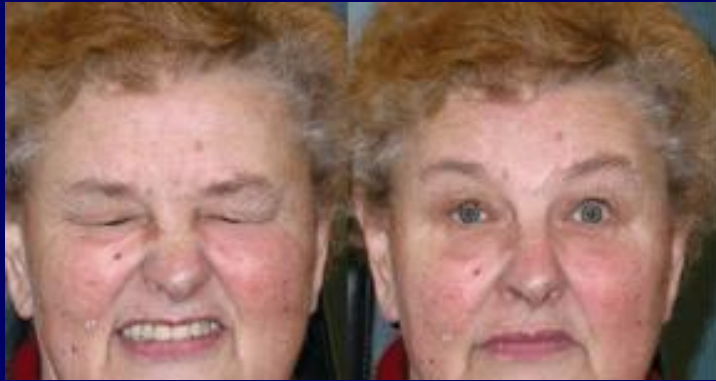



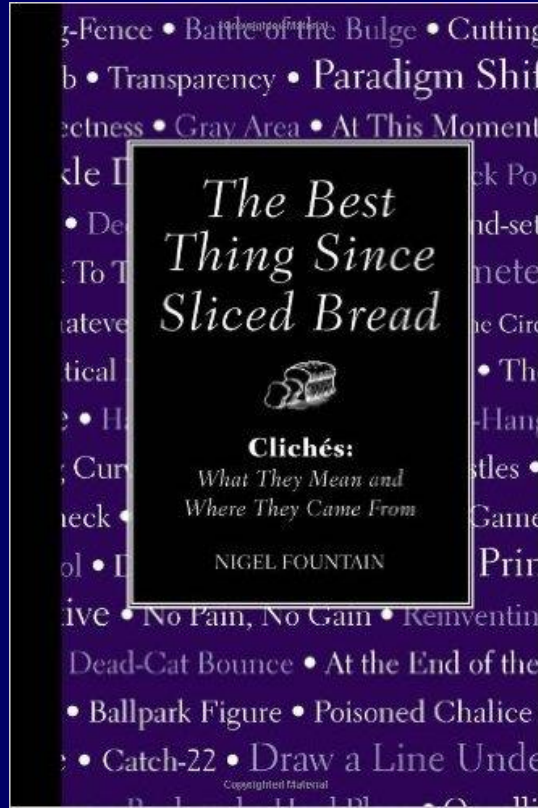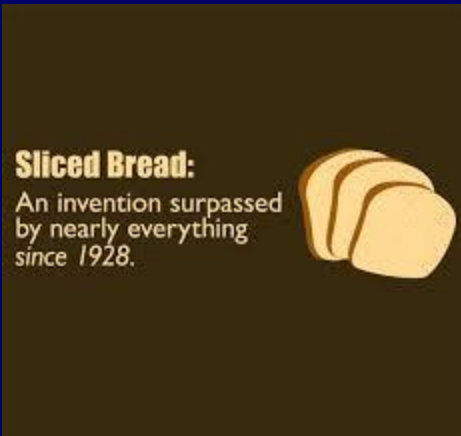
Agyidegeken kezdődő progresszív szimmetrikus izomgyengeség, kétoldali ptosis, mydriasis esetén nem baj, ha botulizmusra is gyanakszunk.....

Az első publikáció

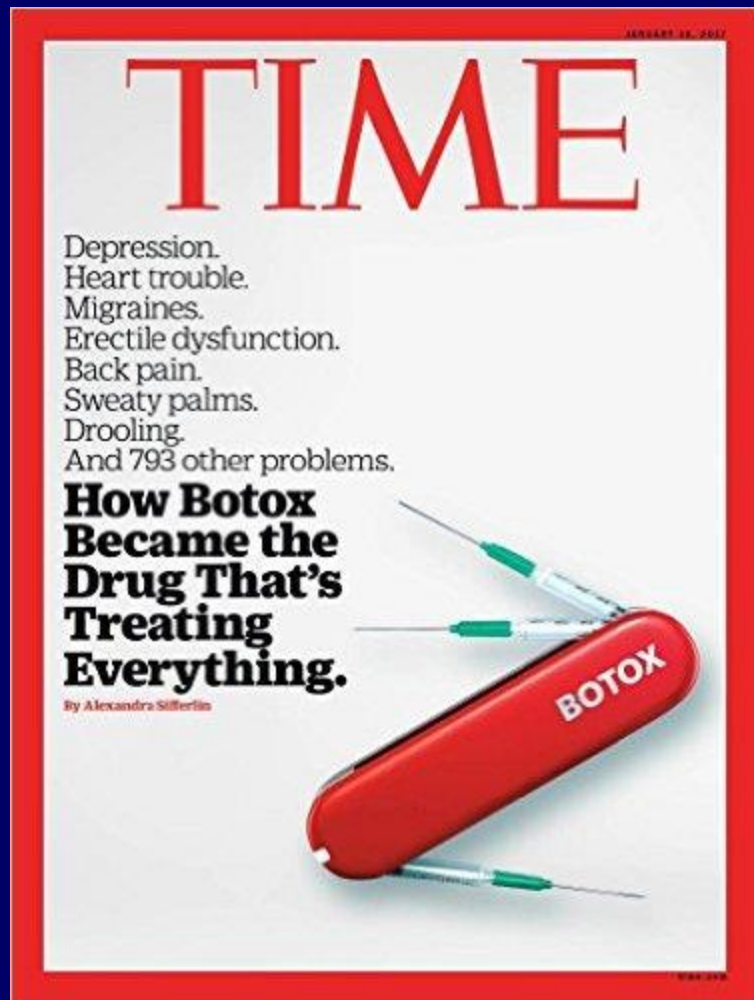
Alan Scott, Ophthalmology 1980: Botulinum toxin injection into extraocular muscles as an alternative to strabismus surgery (67 beteg)







A Time magazin 2017 január 16. számának címlapja



12.2 milliárd Botox kezelés az elmúlt negyed évszázadban

800 Botox kezeléssel kapcsolatos Allergan szabadalom

1991-ben az Allergan **9 millió dollárért** vette meg a Botox-ot gyártó kis céget (Oculinum)

1998-ban a Botox-ból **125 millió dollár** bevétele volt

ami **2015-re** **2.45 milliárd dollárra** nőtt

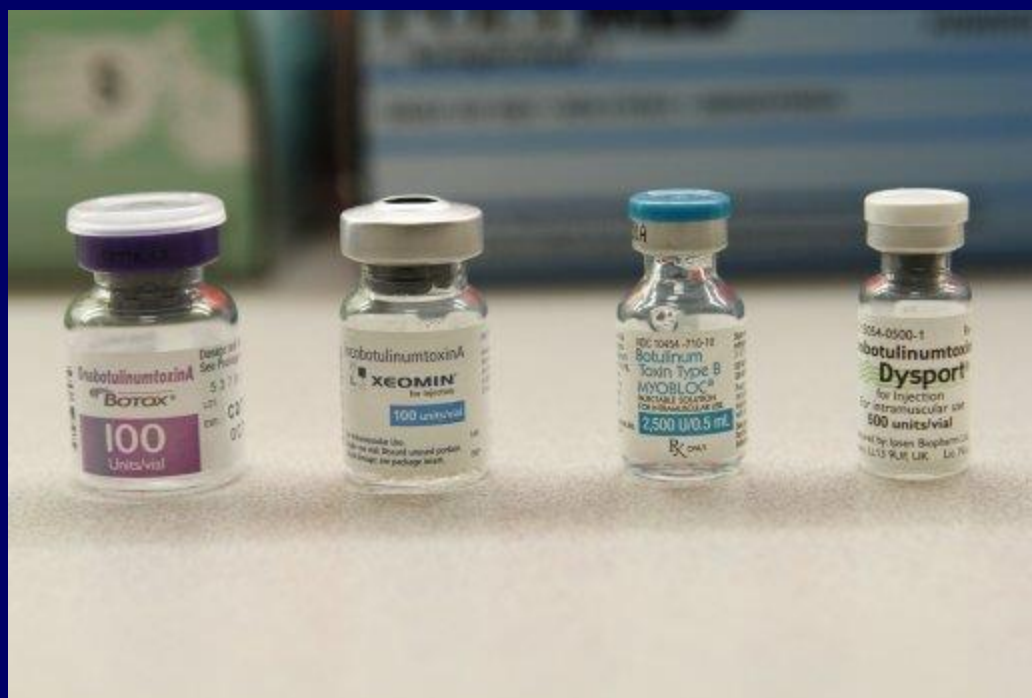
Jól ismert botulin toxin (A és B) készítmények

OnabotulinumtoxinA (Botox®, Botox Cosmetic®)

AbobotulinumtoxinA (Dysport®)

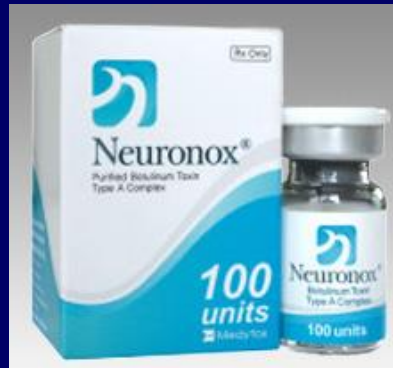IncobotulinumtoxinA (Xeomin®)

RimabotulinumtoxinB (Myobloc®)

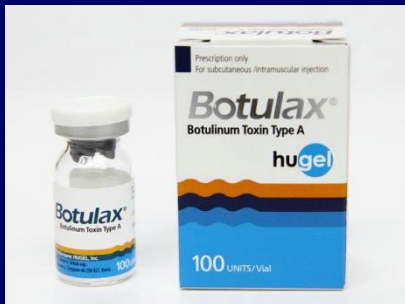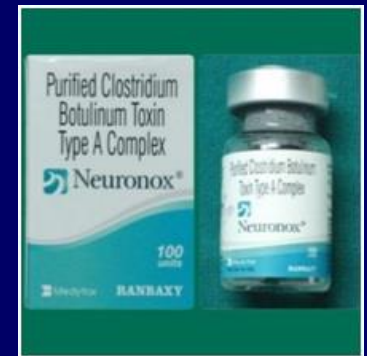


Kevésbé jól ismert készítmények

Korea



és a koreai toxin
indiai generikuma

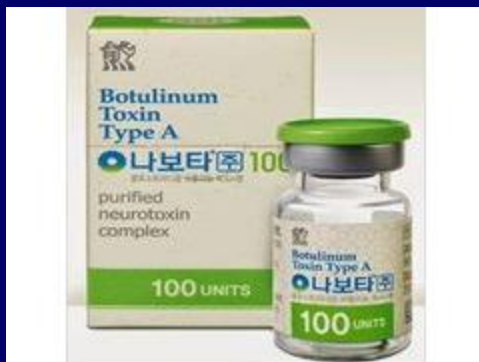

Ócó kici kínaik

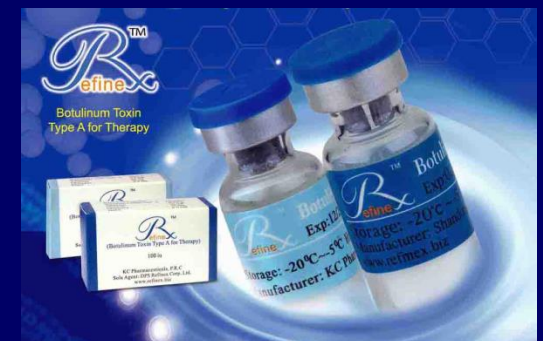
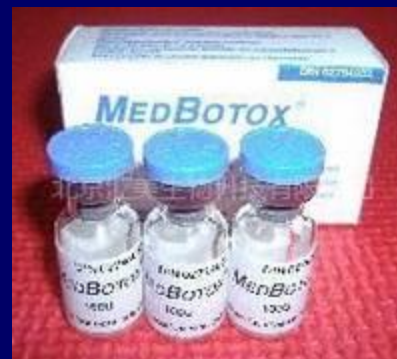
FOB Price: **US \$0.001 / Piece**
Min. Order: **5 Pieces**
OEM: Available
Function: Anti Aging, Anti Wrinkle
State: Lyophilized
Certificate: GMP
Packing: 1 vial/Bottle/Box
Standard: 100IU

Ázsia kmn



Drágább kínaiak



FDA törzskönyv

- Strabizmus
- Blepharospasmus
- Nyaki dystonia
- Hónalj verejtékezés
- Felső végtagi spaszticitás
- Krónikus migrén
- Overactive bladder
- Alsó végtagi spaszticitás
- Bizonyos ráncok
- Cerebral palsy- csak 2016 januárja óta


‘Ismerek olyan orvosokat, akik a toxint mindenre használják— olyan betegségekre, amikre nem is gondolnánk.

Lenyűgöző, hogy az általunk ismert legmérgezőbb anyag ugyanakkor az orvoslásban jelenleg használt leghasznosabb toxin is egyben’

MIN DONG, Harvard Medical School

Off-label használat A teljesség igénye nélkül

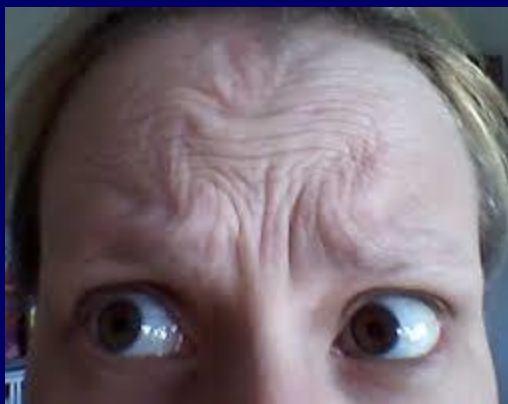
- Hideg kezek (?)
- Szájzár
- Hátfájdalom
- Fájdalmas szex
- Depresszió
- Ejakuláció precox
- Parkinson kór
- Nyálfolyás
- Végbél fissurák
- Bruxizmus



Azért látszunk szomorúnak, mert azok is vagyunk. Mi lehet ennél kézenfekvőbb? Vagy épp ellenkezőleg? Attól leszünk szomorúak, hogy annak látszunk?



Omega jel depresszióban



Több placebo kontrollos vizsgálat adatai alapján 6 héttel a glabellaris ráncok botulin toxin injekciója után a depresszió (súlyos, gyógyszer rezisztens betegekénél), standard depresszió mérő skálán 47.1%-kal csökkent, míg a placebo csoportban ez a csökkenés csak 9.2% volt.

Treatment of depression with onabotulinumtoxinA: A randomized, double-blind, placebo controlled trial

[Eric Finzi^{a, *}](#), [Norman E. Rosenthal^{b, c}](#), [Journal of Psychiatric Research](#) Volume 52, May 2014, 1–6

Treatment of Major Depressive Disorder Using Botulinum Toxin A: A 24-Week Randomized, Double-Blind, Placebo-Controlled Study

Michelle Magid, MD; Jason S. Reichenberg, MD; Poppy E. Poth, BS; Henry T. Robertson, PhD; Amanda K. LaViolette, MD, MPH; Tillmann H. C. Kruger, MD; and M. Axel Wollmer, MD
[J Clin Psychiatry](#) 2014;75(8):837-844



JOSEPH JANKOVIC
USA

- **Mozgászavarok**

- Tremor - kéz (essentialis és PD), száj
- Segmentalis myoclonus
- Bruxismus
- Camptocormia


- **Fájdalom szindrómák A szintű evidenciával**

- Neuralgiák (postherpeses, trigeminus, post traumás)

- **Fájdalom szindrómák B szintű evidenciával**

- Dystoniás nyakfájdalom
- Piriformis szindróma
- Teniszkönyök
- Krónikus low back pain
- Diabeteses neuropathia (láb)

Botulinum Toxin in Camptocormia



Transverse abdominis

Located under the obliques, it is the deepest of the abdominal muscles and wraps around your spine for protection and stability.

Internal abdominal oblique

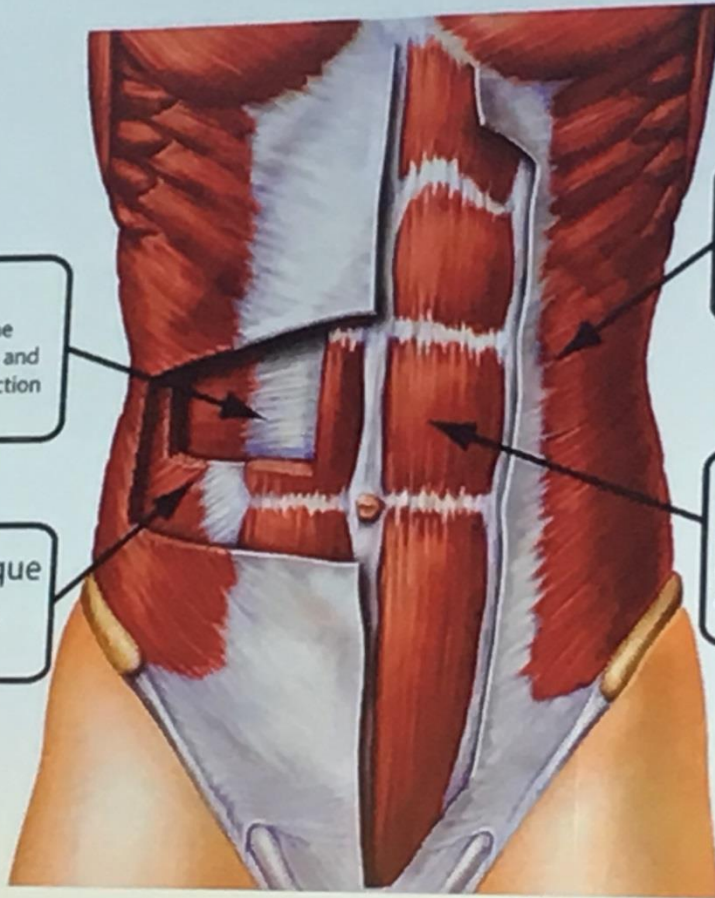
Located under the external obliques, running in the opposite direction.

External abdominal oblique

Located on the side and front of the abdomen.

Rectus abdominis

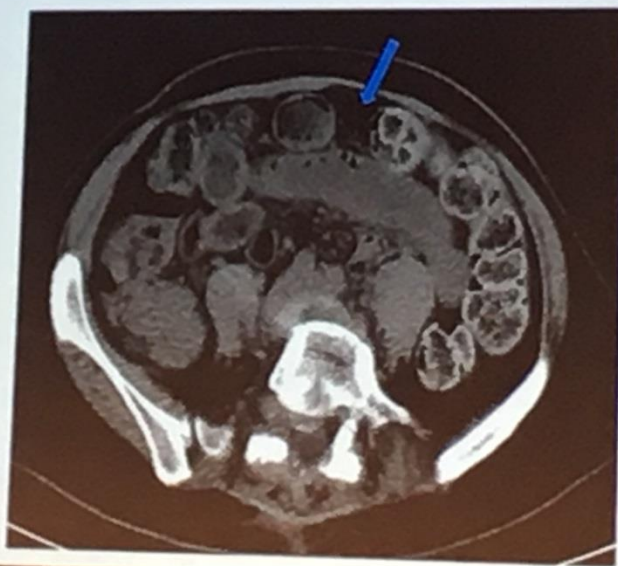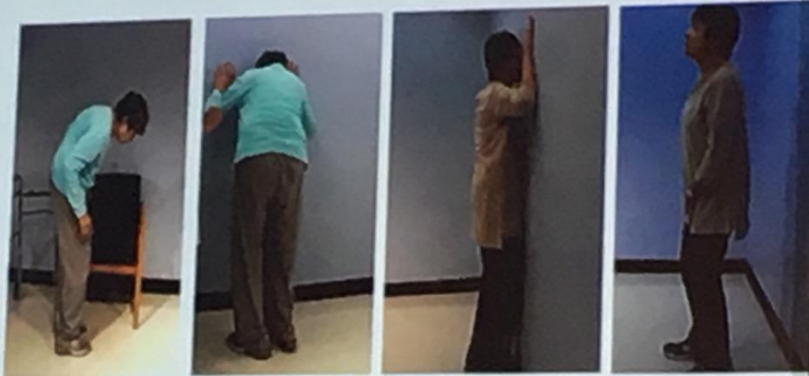
Located along the front of the abdomen, this is the most well-known abdominal. Often referred to as the "six pack."

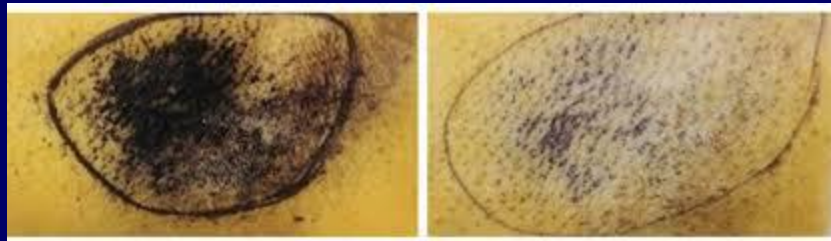
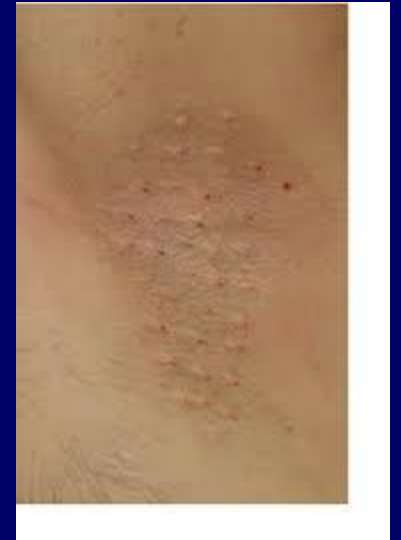
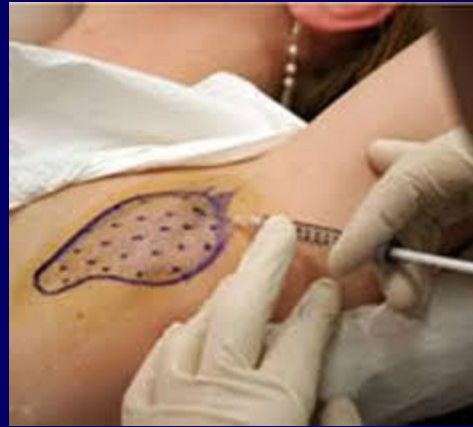Improvement in Dystonic Camptocormia following Botulinum toxin injection to the External Oblique Muscle

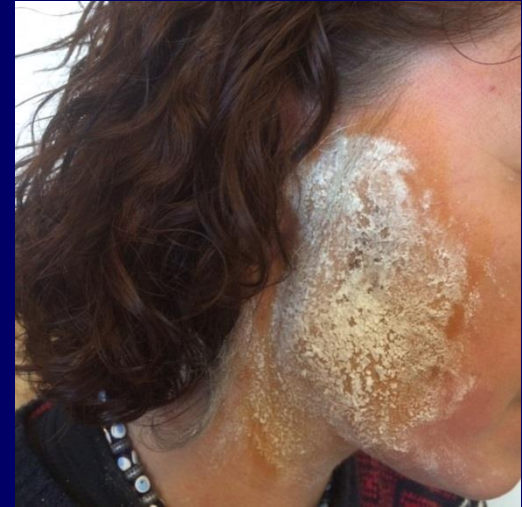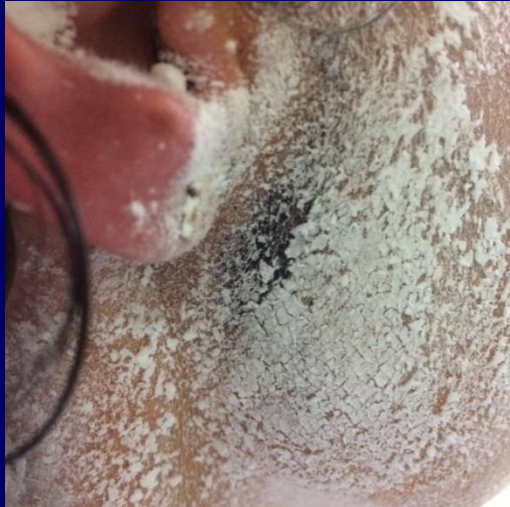Wijemanne et al. Baylor College of Medicine

- A 66 year old woman with Parkinson's disease for 7 years presented with camptocormia of 2-year duration with painful abdominal contractions.
- In the past she had a left Transverse Rectus Abdominis (RA) Myocutaneous (TRAM) flap procedure for breast reconstruction.
- She was refractory to BoNT injection to the bilateral RA muscles, but responded well to external oblique (EO) muscle and RA injection.

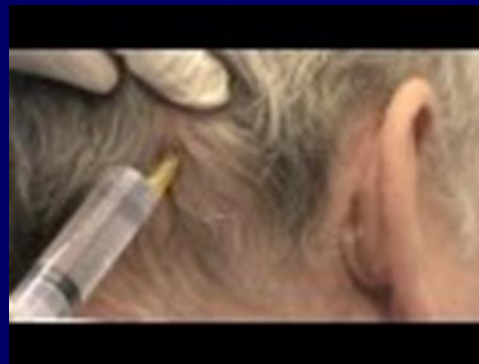



Frey szindróma



Occipitalis neuralgia





Köszönöm a figyelmet