




PÉCSI TUDOMÁNYEGYETEM
ÁLTALÁNOS ORVOSTUDOMÁNYI KAR

www.aok.pte.hu

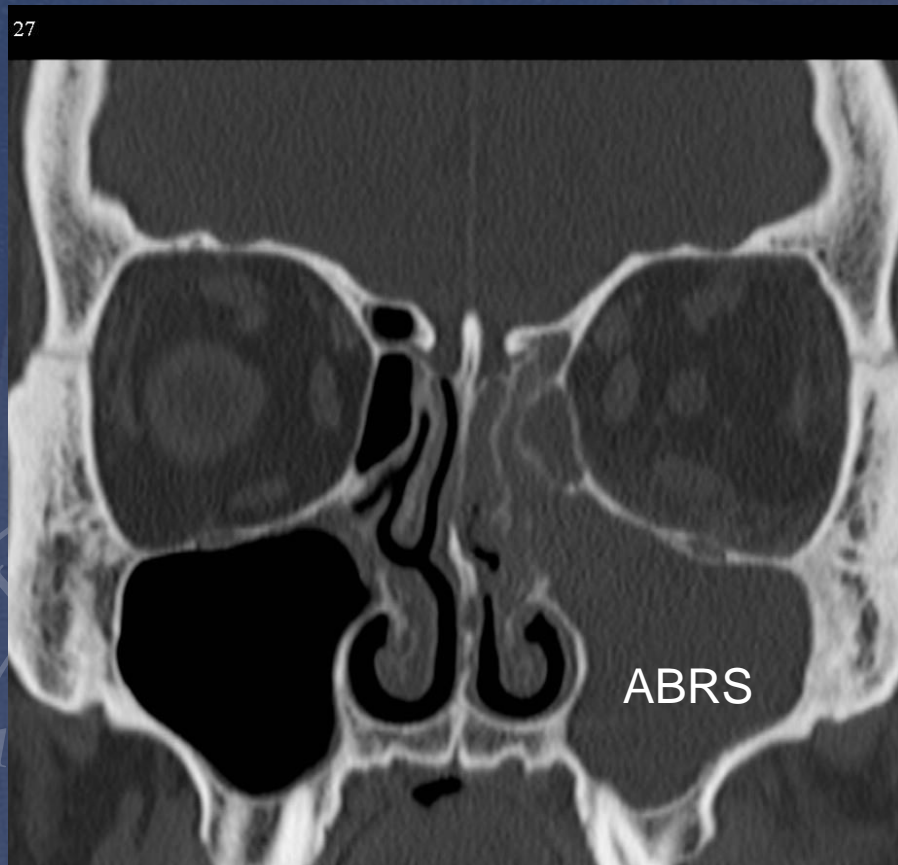
Highmore-üreg punctiója, arcüreg öblítés

Piski Zalán



A Highmore-üreg, azaz arcüreg, punctióját a **korszerű** fül-orr-gégészetben már **NEM** alkalmazzuk. Azonban hosszú ideig volt az akut melléküreggyulladás kezelésének alapvető eleme és még ma is sok helyen gyakorolják ezt a túlhaladott beavatkozást.

27



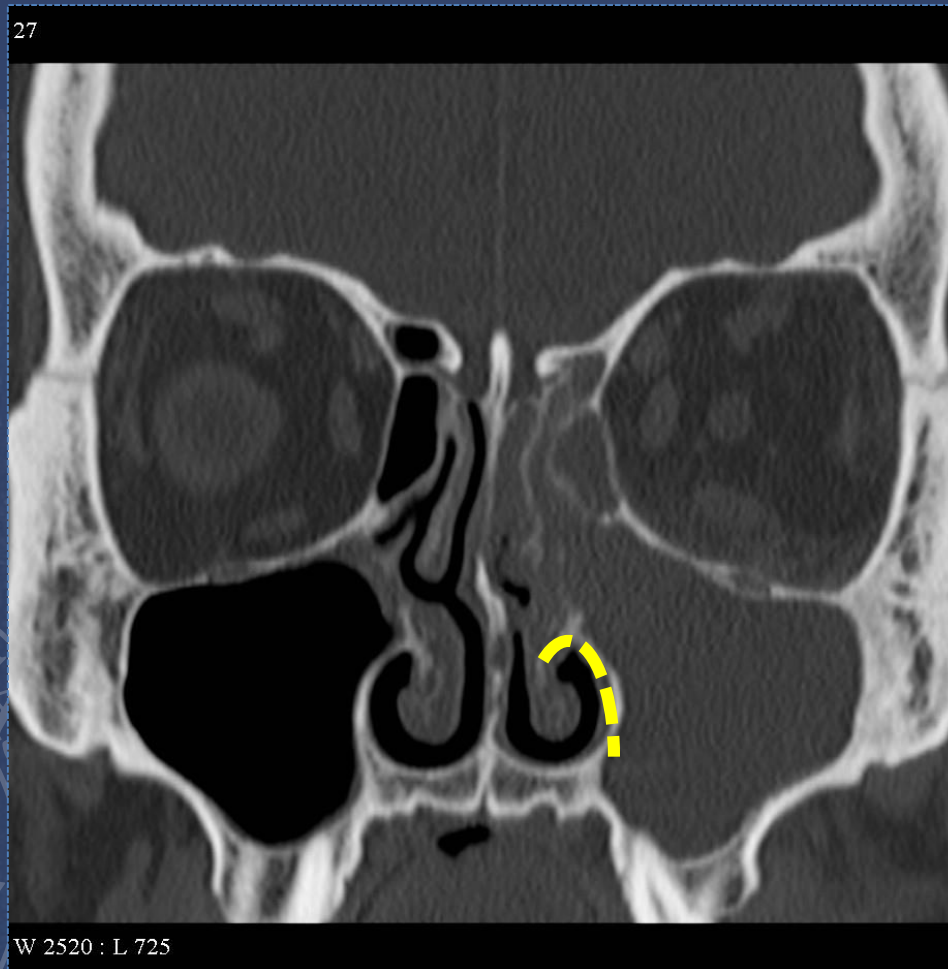
Az eljárás indikációját az akut bakteriális rhinosinusitis (ABRS) képezte.

Ennek a kórképnek napjainkban az elsődleges kezelési megközelítése már a nazális steroid, sóoldatos orröblítés és a per os antibiotikus terápia, igen súlyos esetben pedig endoszkópos műtét (FESS)

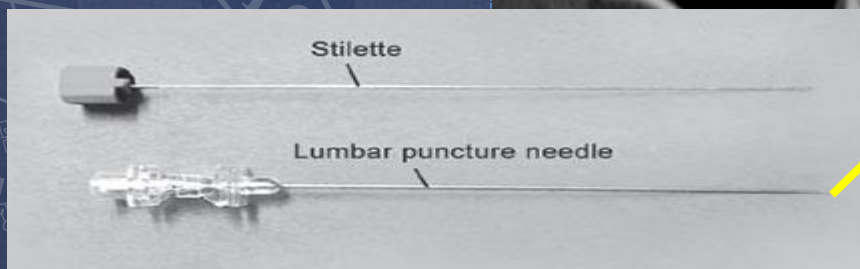
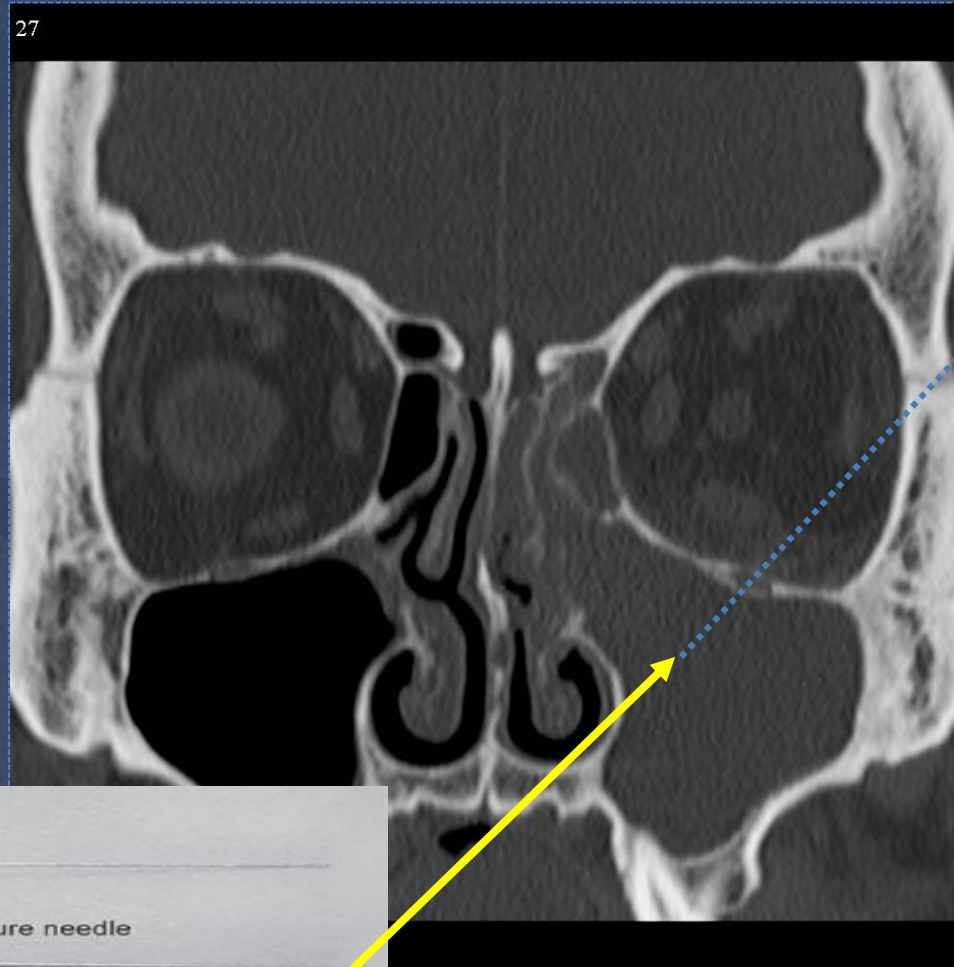Az arcüreg puntio menete

1. Orrnyálkahártya lohasztás és érzéstelenítés:

Naphazolin + Tetracain lokálisan vattasróf segítségével az alsó orrjáratban



2. Az arcüreg mediális falának áttörése lumbálpunctios tűvel, 1 cm mélyen a középső orrjáratban, a laterális szemzug irányába



Az arcüreg puntio

3. Öblítés fiziológiás sóoldattal (A laterális fal érintése után kissé visszahúzott eszközön keresztül). A retenció a természetes szájadékon keresztül távozik

