

Acut és Chronicus Tonsillitis

Szájüreg betegségei

Torokfájdalom

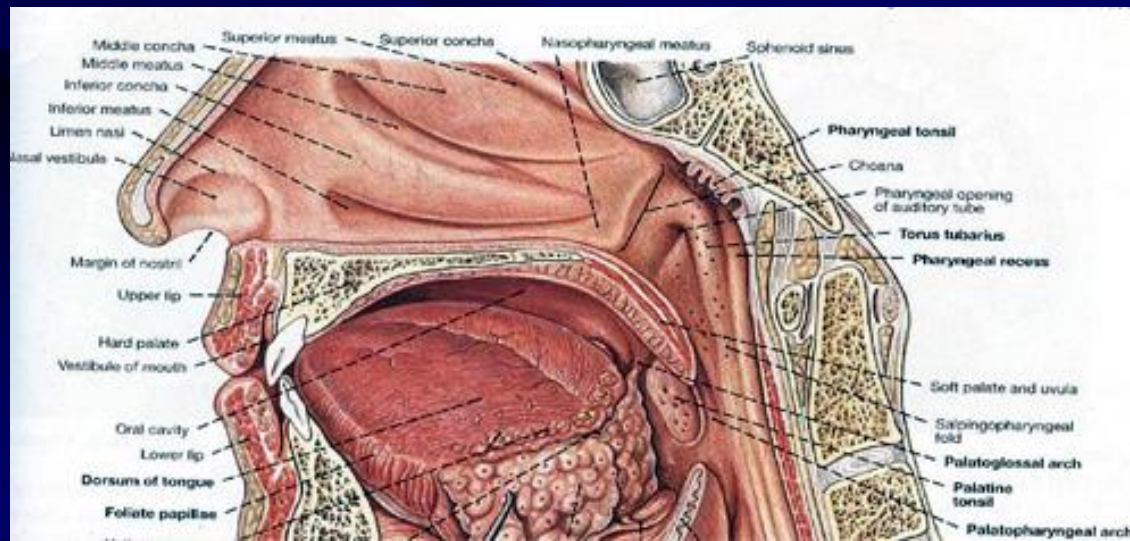
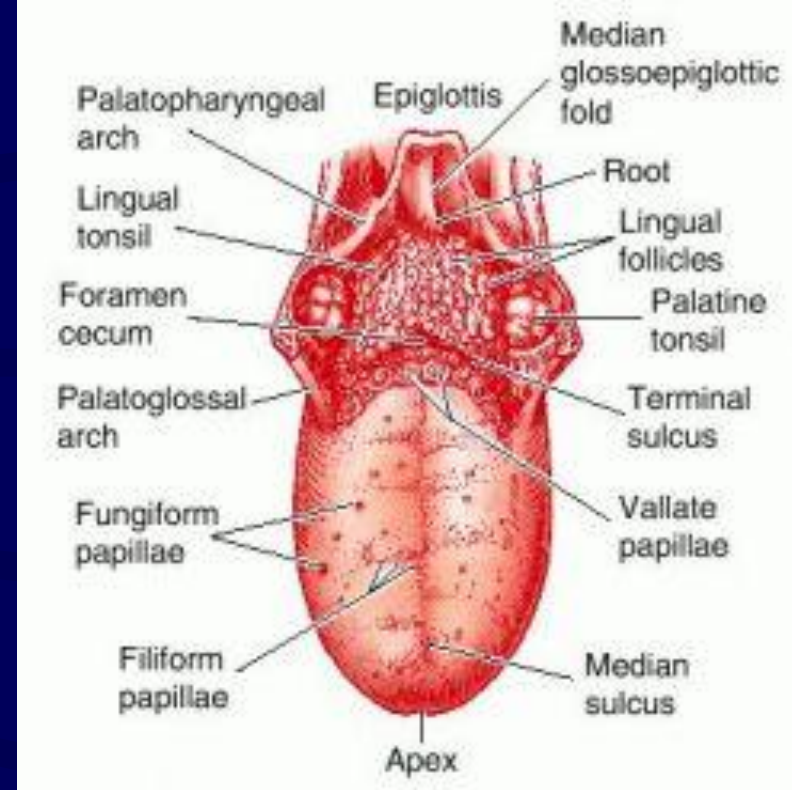
Dr. Lujber László PhD. Med.habil

PTE

**Fül – Orr - Gégészeti és Fej - Nyaksebészeti
Klinika**

Waldeyer f. gyűrű

- Tonsilla pharyngea
- Tonsilla palatina
- Tonsilla lingualis
- Lymphaticus nyiroktüszők a garatfalban



Tonsillitis acuta

Okok:

- Virális (Felnőtt 95%, Gyerek 60-75%)
(rhino-,RS-resp. syncytial, adeno-, entero-, infl. A,- B, EBV, CMV, Coxackie)
- Bacterialis (β -streptococc.pyogenes type A, Neisseria, mycoplasma, Chlamydia)
csak kolonizál!
Staphylococc., Streptococc. Pneumococcus, Haem. Infl., E. coli

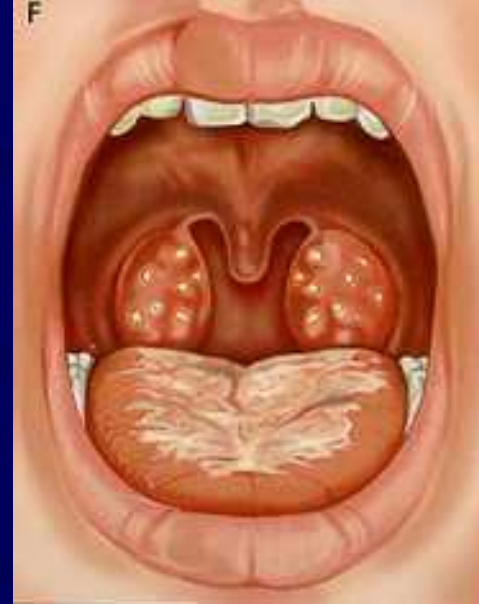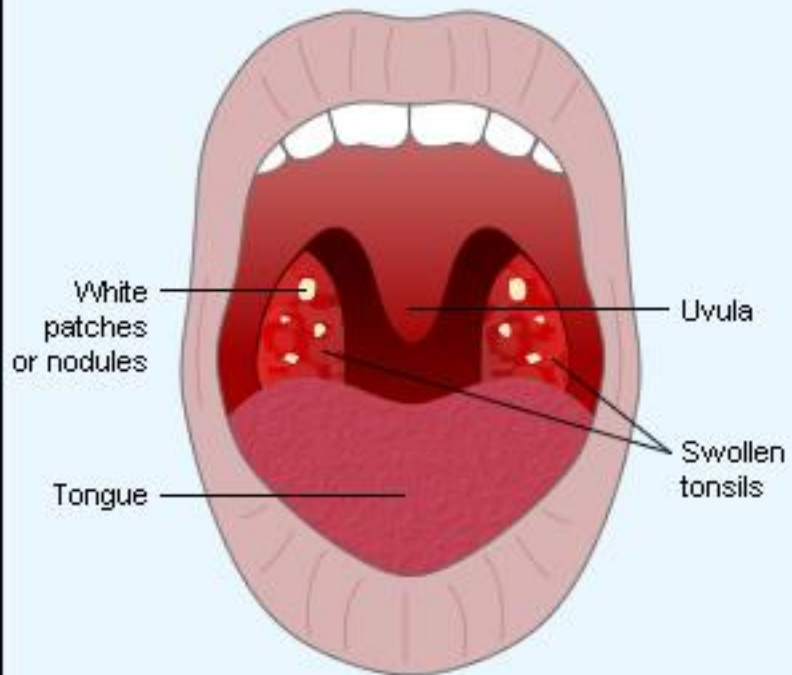
Tünetek- panaszok:

- Torokfájdalom, láz, levertség, nyálzás
- Fülbe sugárzó fájdalom, hasi fájdalom
- Rhinorrhea (rhinitis), rekedtség (laryngitis), hasmenés (enteritis) **VIRÁLIS!!!**
- Egyéb tünetek→ lsd később

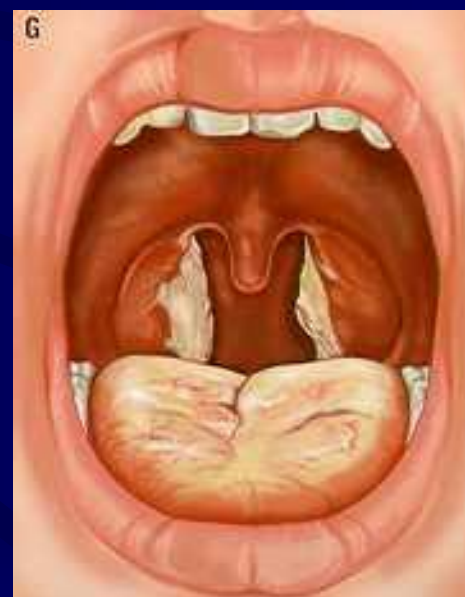Fizikális vizsgálat:

Hyperaemiásduzzadt, oedemás, kriptákban, desquamált hámsejtek, pus, étemaradék, cervicalis lymphadenitis, lepedékképződés,
(Streptococc.gyorsteszt), torokleoltás, balra tolt vérkép., ASO (AST)

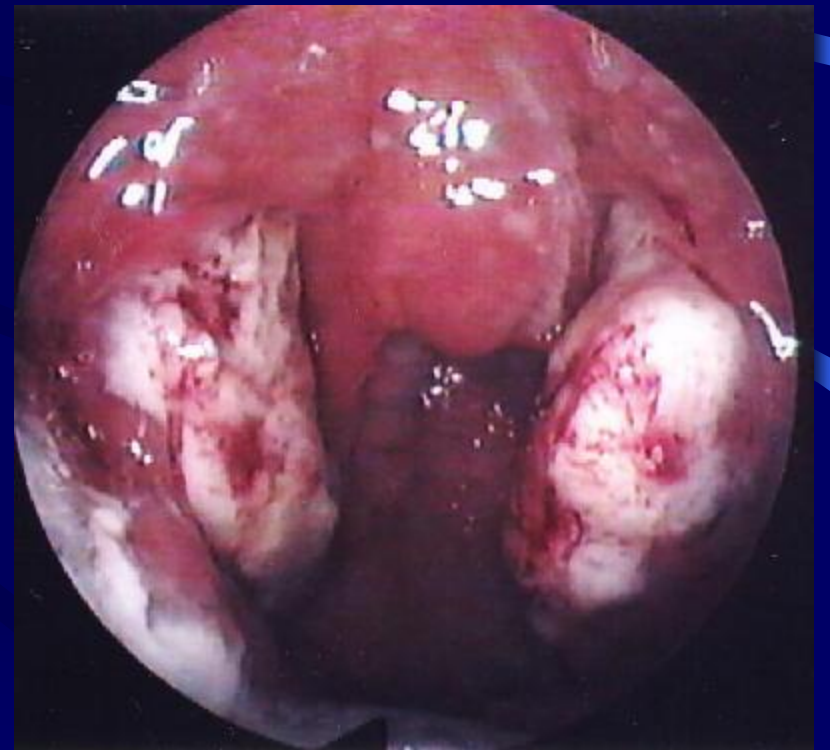
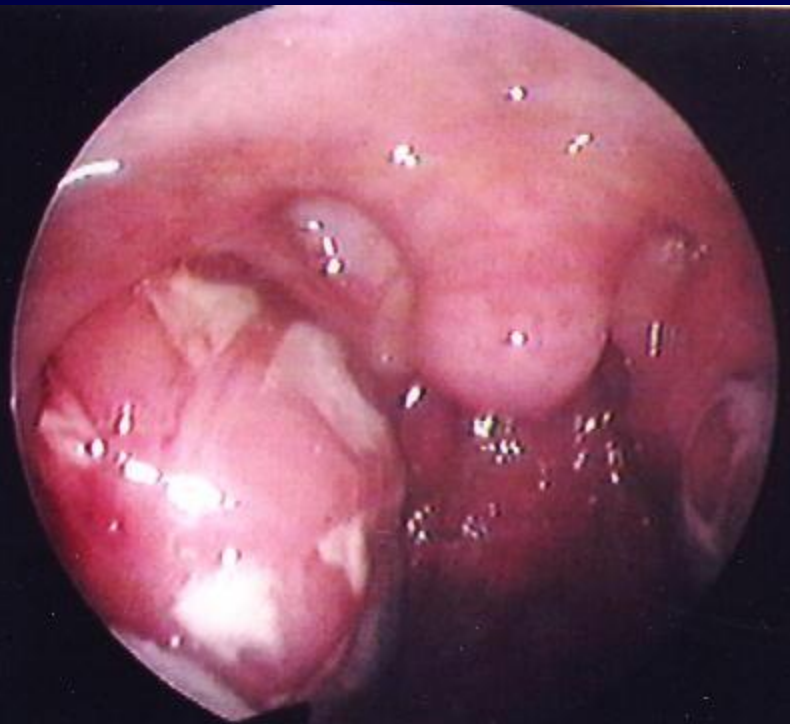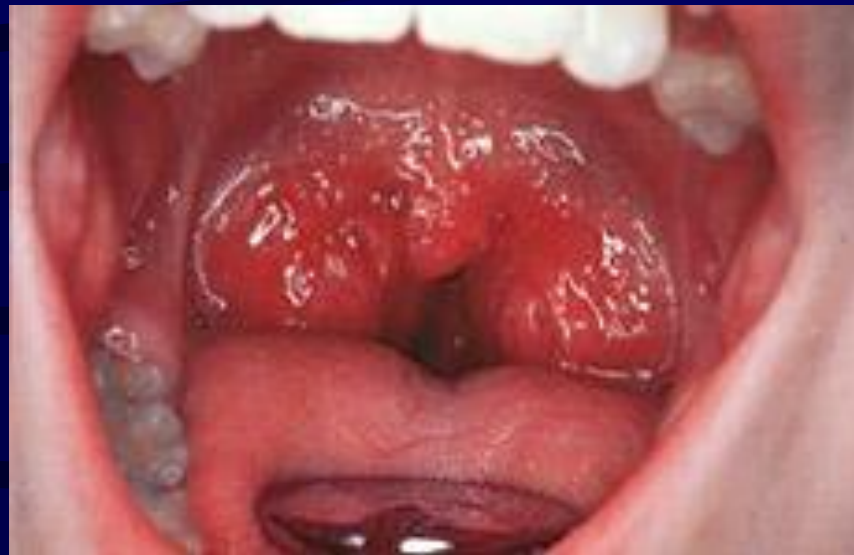TONSILLITIS



follicular tonsillitis



membranous tonsillitis



Therapy:

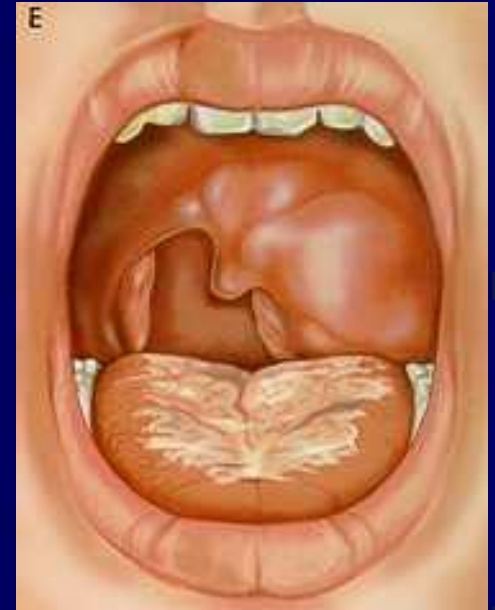- Spontán remisszió
- Tüneti kezelés
(folyadékbevitel, szisztémás fájdalomcsillapítás, garatöblögetők stb....,)
- Antibioticum (Amoxicillin v. Erythromycin)
- Széles spectrumu AB (komplikáció esetén vagy ha, β -lactamase-, anaerob k)órókozó van jelen.)

Komplikáció

Peritonsillaris tályog (Quinsy)

Retropharyngealis tályog

β -haemolytic Streptococcus okozta gócfertőzések, pl.
(carditis, rheumás láz, glomerulonephritis, arthritis)



Diff. Dg

Mononucleosis infectiosa

- EBV
- tonsillitis bármely formája
- Magas láz,
- Generalizált lymphadenitis,
- hepato-splenomegalia,
- leukocytosis, mononuclearis sejtek,
- Mono test, Paul-Bunnell test positive
- Ampicillin-t NE! Bőrreakciót, kiütéseket okozhat!

Diff. Dg

Herpangina

Coxsackie A

- Tonsillitis
- Magas láz
- Vesiculák elülső garatíveken, karon & lábon
- benignus, gyors lefolyás

Diff. Dg

Vincent`s Angina

- Egyoldali torokfájdalom nyeléskor
- Ipsilateralis cervicalis lymphadenitis
- NINCS láz!
- Ély fekélyek az egyik mandula felső pólusán fehér lepedékkel fedve
- Spirocheta és fusiformis pálcák

Diff. Dg

Scarlat

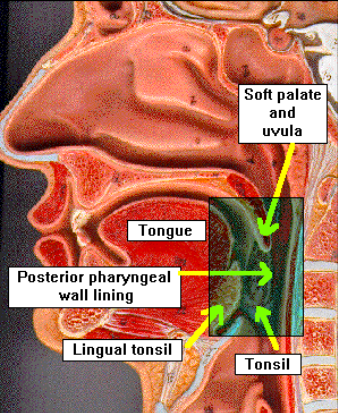
- Streptococcus hemolyticus (tip A)
- tonsillitis
- Málna nyelv
- Piros arc de perioralis sápadtság relative
- Erythemás pontok a légyszájpadon,
- Rumpel - Leed phenomen (petechiae)
- leukocytosis, Balra tolt vérkép, eosinophilia

Diff. Dg

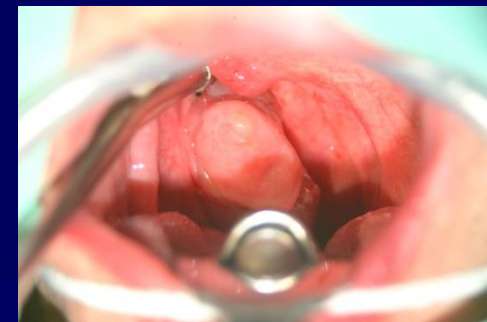
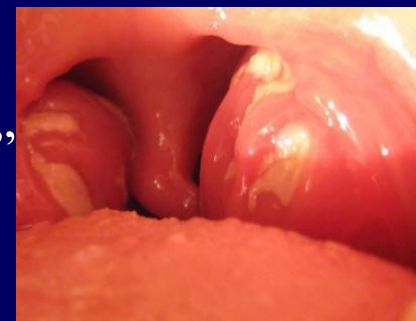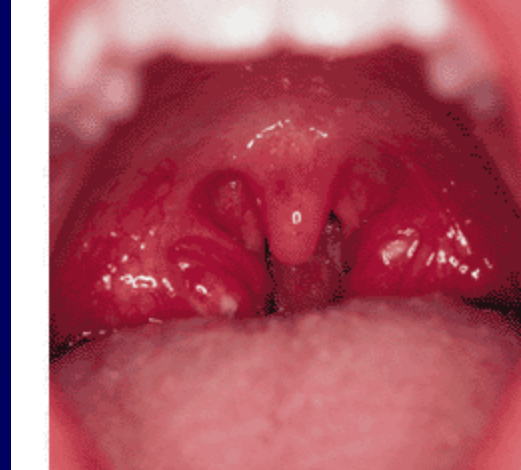
Difteria

Corynebact. diffteriae

- tonsillitis vaskos fehéres fibrinrel, mely tonsilla határain túlér és nehezen, csak vérzés kíséretében távolítható el.
- Magas láz,
- lymphadenitis,
- Acetonic szagú lehelet,
- albuminuria,
- Antiserum!
- Hordozó maradhat aki elkapja



Tonsillectomia



- Recurráló acute bact. tonsillitis (3-4, 6 /év)
- Peritonsilláris abscessus után
- Obstrució
 - OSAS Hypertrop tonsillák gyerekeknél!, “kissing tonsils”
 - Mononucl. Inf. (“hot tonsillectomy”)
 - Peritonsill tályog
- Gromerulo-nephritis, rheumatoid fever, carditis, RA, bőr probl.)
- Unilateralis tonsilla hypertrophia v. vérzés

- Cranio-facial anomaliás (rossz fogzáródás)- ts.-ads eltáv fogszabályzás előtt

Complication of tonsillectomy

- Primary or Secondary post-tonsillectomy
BLEEDING
(can be fatal!)

Adenoid hypertrophy

- Vegetatio adenoides = adenoid a nasopharynxban

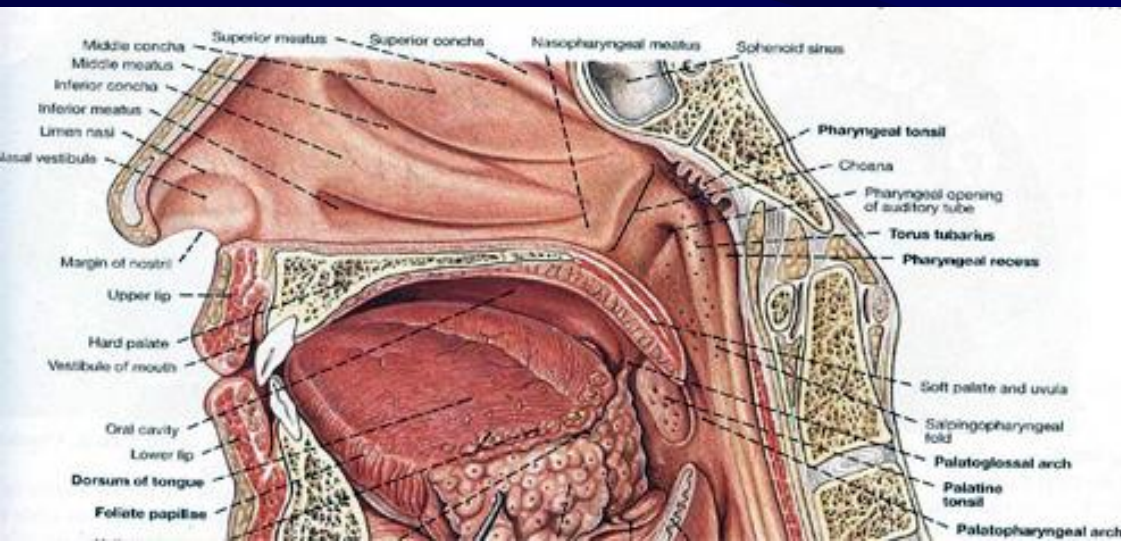
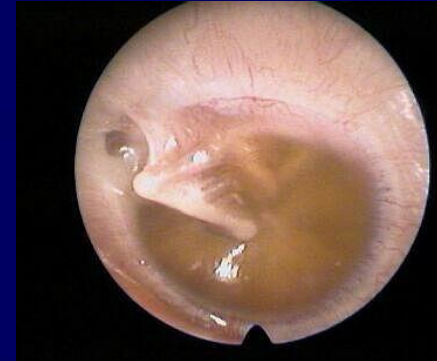- Hypertrophia

- orrdugulás, szájlégzés, adenoid arc
- visszatérő sinusitisek
- Eustach kürt elzáródás – következményes_

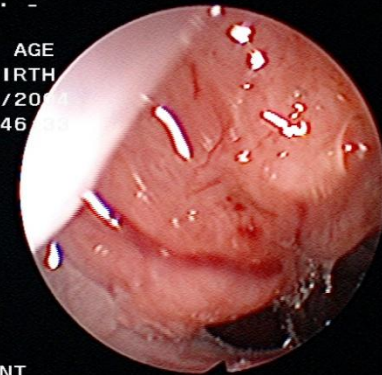
OME (otitis media with effusion)

SOM (serous otitis media)

- OSAS horkolás, apnoe, irreg. légzés., felébredések, enuresis, napközbeni fáradékonyság, cor pulmonale, alveolar hypoventilláció, aritmiák, acut cardioresp. insuff., hirtelen halál

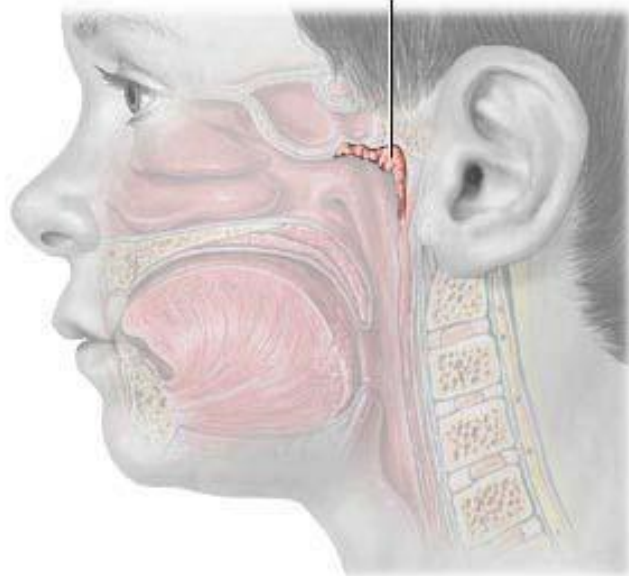


ID NO. _
NAME
L AGE
D. O. BIRTH
18/08/20
10:46



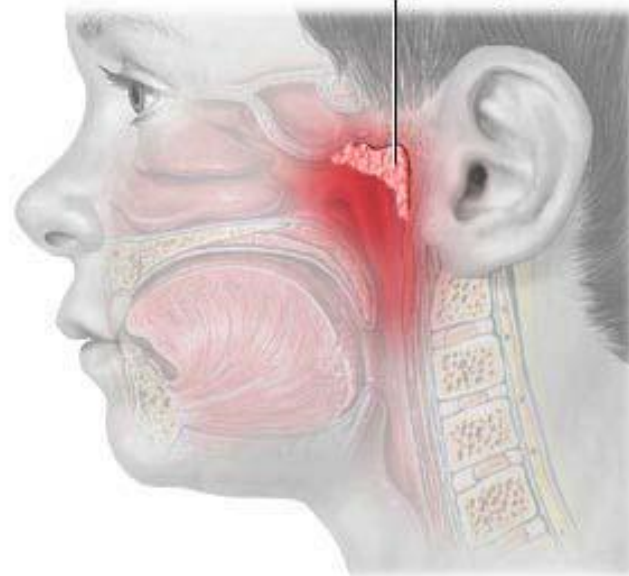
COMMENT

Adenoid



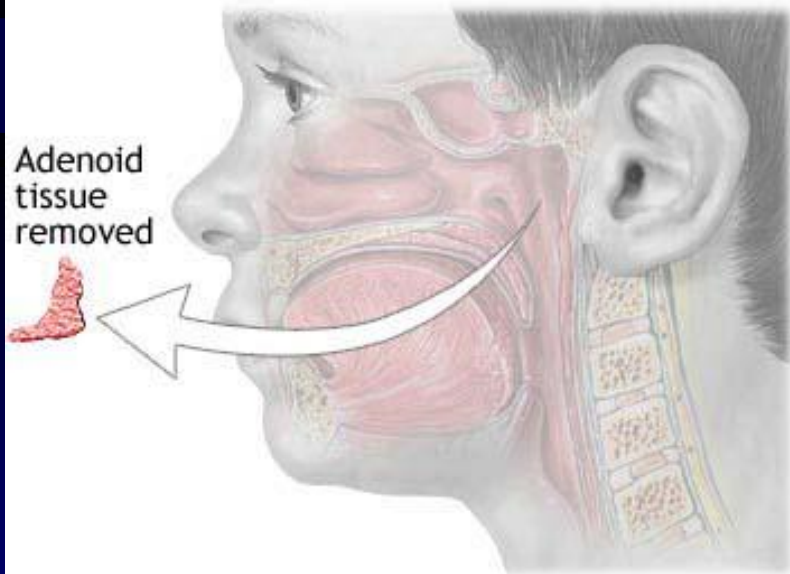
© ADAM, Inc.

Adenoid (enlarged)



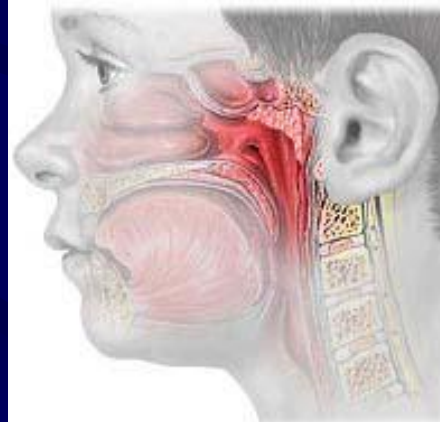© ADAM, Inc.

Adenoid tissue removed

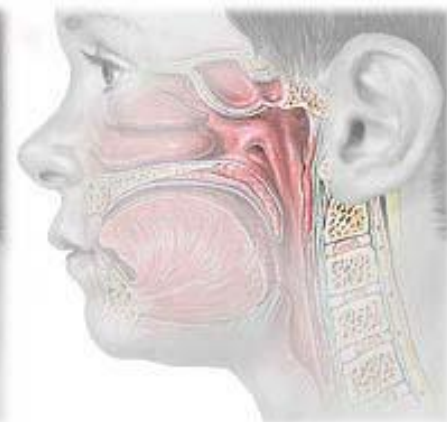


© ADAM, Inc.

Before



After



© ADAM, Inc.

Torokfájás

Acute:

- Tonsillo-pharyngitis
- Quinsy, tályog
- Mononucleosis infectiosa (glandular fever)
- HIV
- Idegentest félrenyelés

Sore throat

Chronicus: Globus pharyngeus

- Globus hystericus -psychesl, stress okozta, tumor phobia
- Gastric reflux, GERD
- Fej-Nyaki tumorok / 3 hetes szabály! /
- Chr. Pharyngitis (multifactorialis)
- PNDS Post nasal drip sy.(bursa, CRS=krónikus rhinosinusitis, allergy, GERD, adenoiditis...)
- Kisugárzó fájdalmak (n.IX. neuralgia, processus styloideus elongatus, TMJ, fogászati, spondylosis, izom spasmus, thyroiditis, diverticulum, szívproblémák, arrythmiák)

Diseases of the oral cavity

- **Határok:** ajkak, szájfenék, ant 2/3 –a a nyelvnek, a kemény és lágyszájpad, isthmus faucium
- **Nyálkahártya:** = mucosa

Szájúreg betegségei

- Cheilitis, rhagads
- Gingivitis reversible
- Periodontitis irreversibilis

rossz szájhigiene → bact. Plakkok, depositumok



sec. inflammáció

(dohányzás, diabetes)

Vérzés, fájdalom, gingiva szélei kezdenek felszívódni,

Szájüreg betegségei

- Szájüregi fekélyek:
 - I. Nyálkahártya betegségei**
 - 1. Aphtás fekélyek**
(gyulladások, hormonális, étel, gluten enteropathia...?)
 - 2. Herpetic gingivo-stomatitis (HSV, VZV, Coxsackie A)**
 - 3. Lichen planus (neurogen zavar?)**
 - 4. Bechet`s sy. (vasculitis) szem-, oralis-, genitalis mucosán**
 - 5. Steven Johnsons sy (conjunctivitis, stomatitis gyógyszer okozta)**
 - 6. Trauma (protézisek, thermal...)**
 - 7. Chronicus specificus gyulladások (syphilis, TB)**
 - 8. Pemphigus (autoimmune)**
 - 9. Pemphigoid**
 - 10. Agranulocitosis**
 - 11. HIV**
 - II. Szájüregi daganatok**

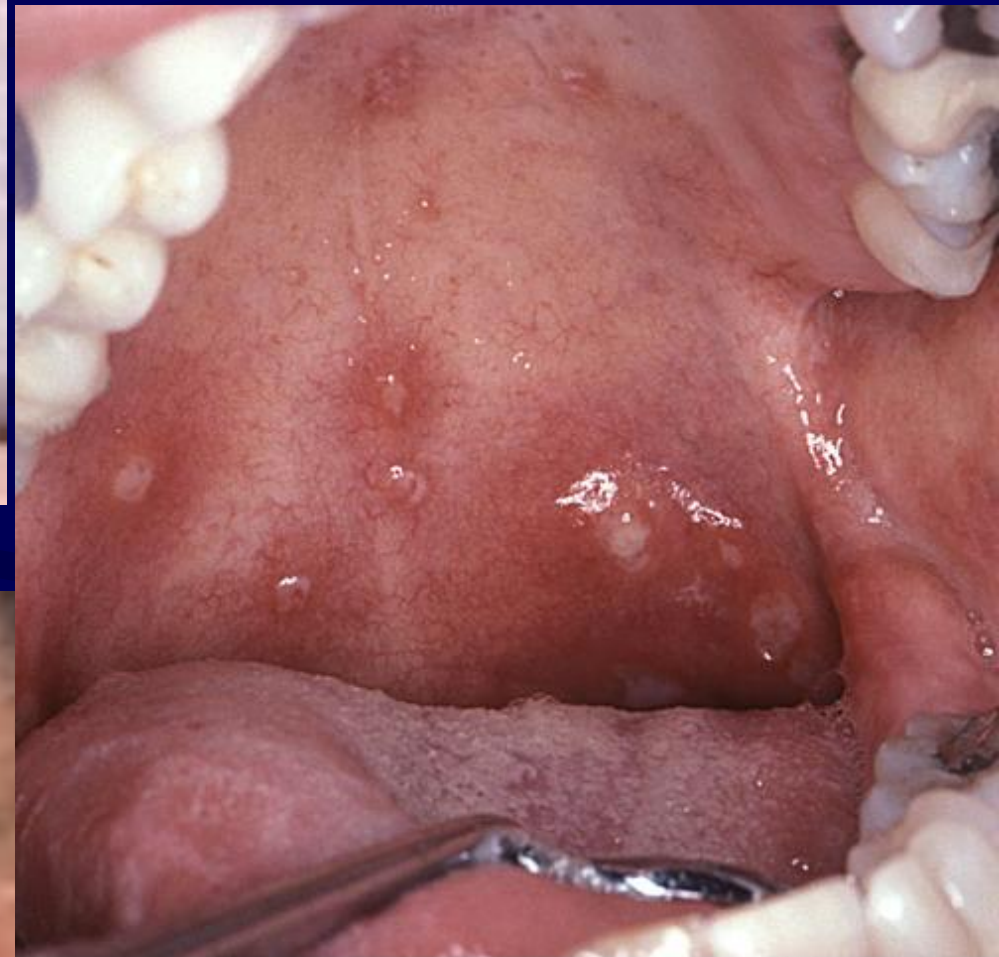
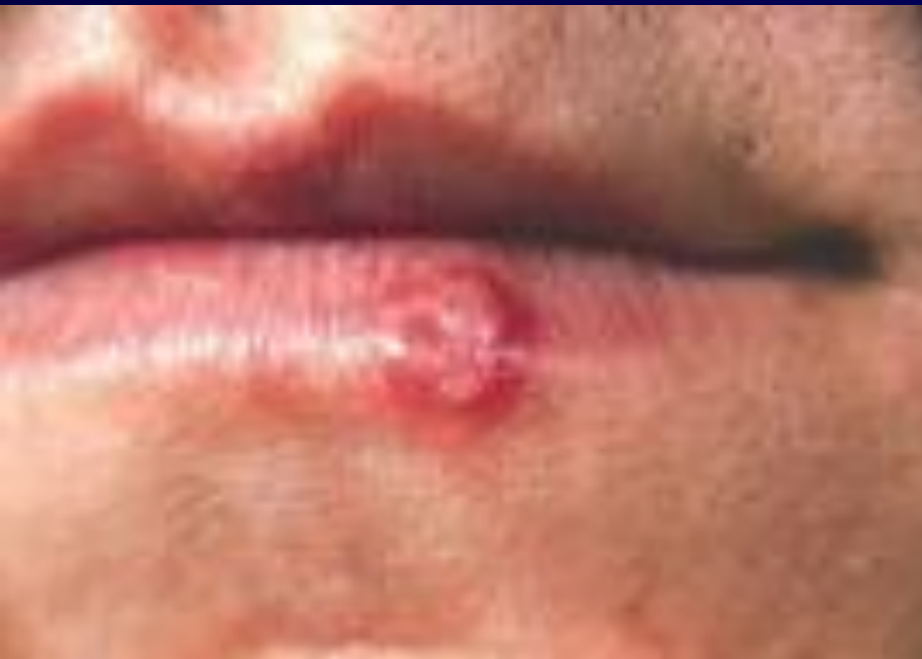
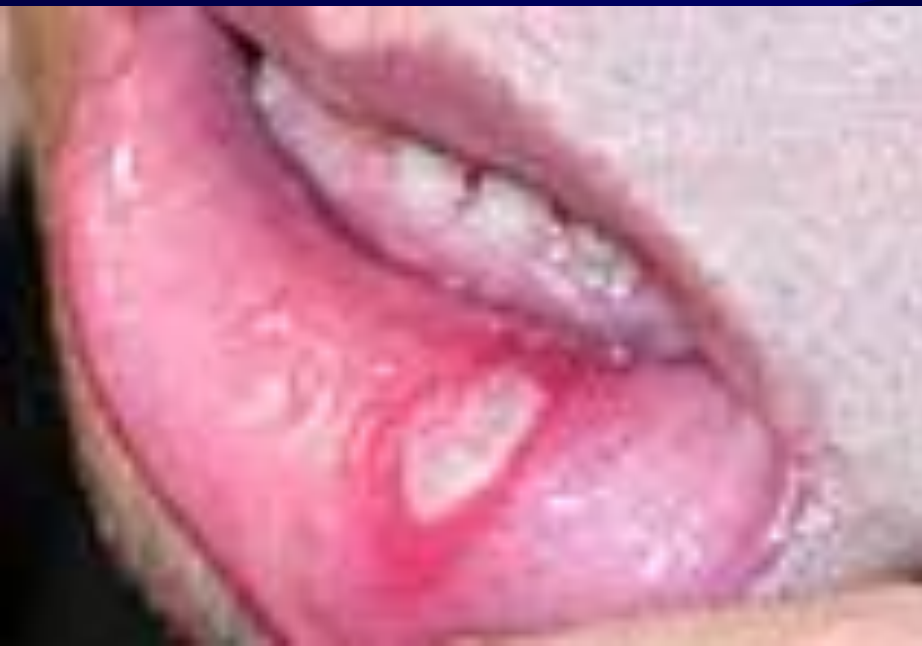Photo courtesy of CDC - Sol Silverman, Jr., DDS

Herpes

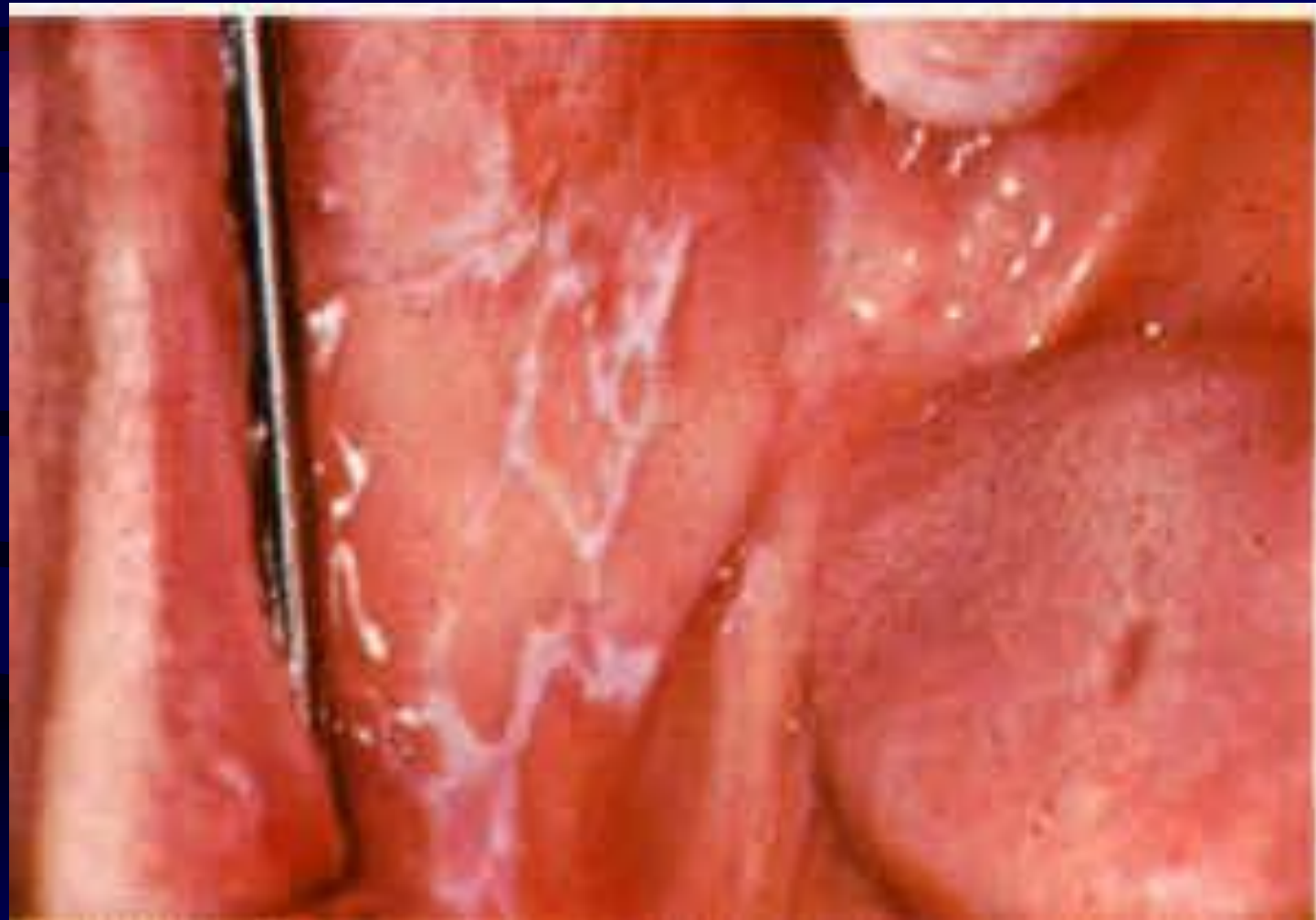
Szájüreg betegségei

- Szájüregi fekélyek:

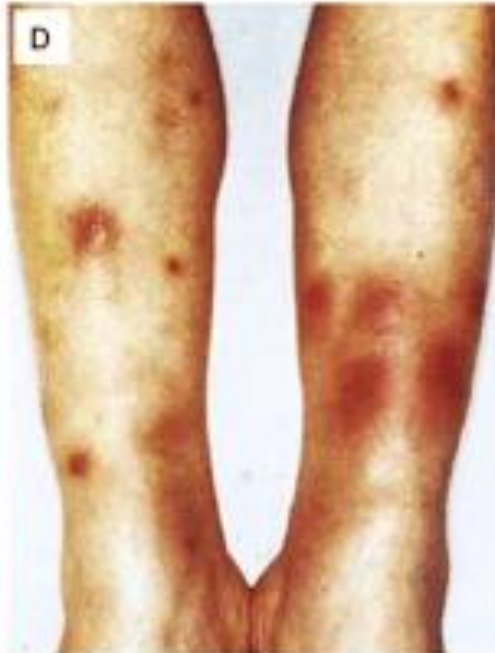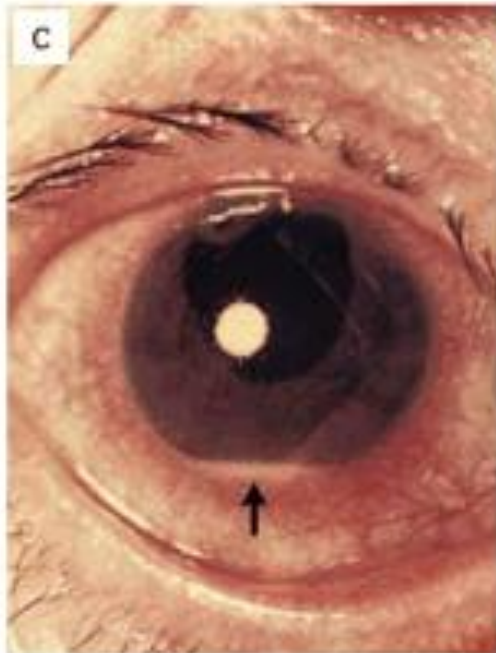
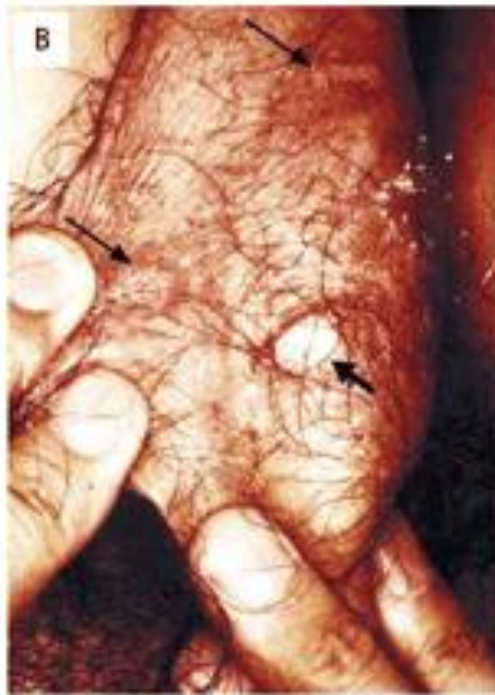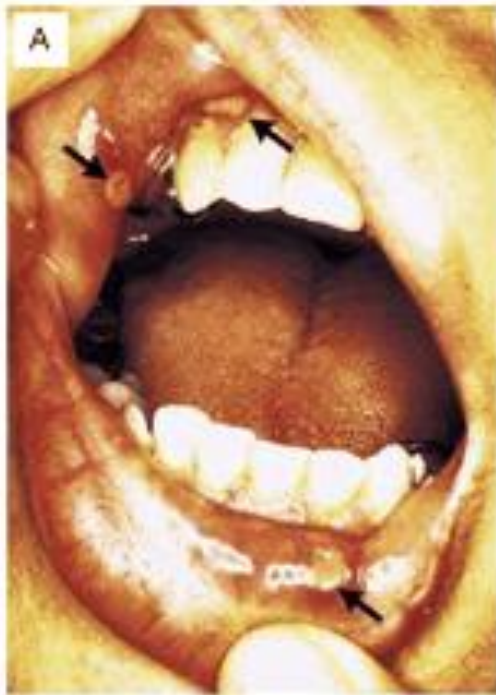I. Nyálkahártya betegségei

1. Aphtás fekélyek
(gyulladások, hormonális, étel, gluten enteropathia...?)
2. Herpetic gingivo-stomatitis (HSV, VZV, Coxsackie A)
3. **Lichen planus (neurogen zavar?)**
4. **Bechet`s sy. (vasculitis) szem-, oralis-, genitalis mucosán**
5. Steven Johnsons sy (conjunctivitis, stomatitis gyógyszer okozta)
6. Trauma (protézisek, thermal...)
7. Chronicus specificus gyulladások (syphilis, TB)
8. Pemphigus (autoimmune)
9. Pemphigoid
10. Agranulocitosis
11. HIV

II. Szájüregi daganatok



Lichen planus



Behçet`s

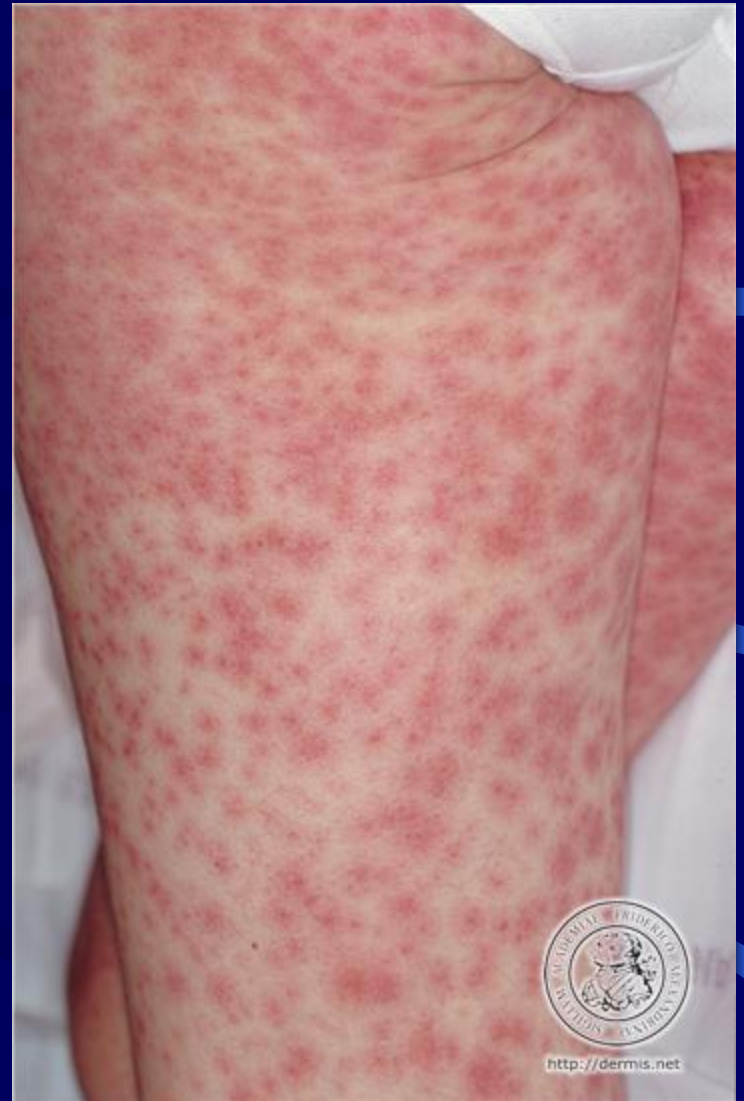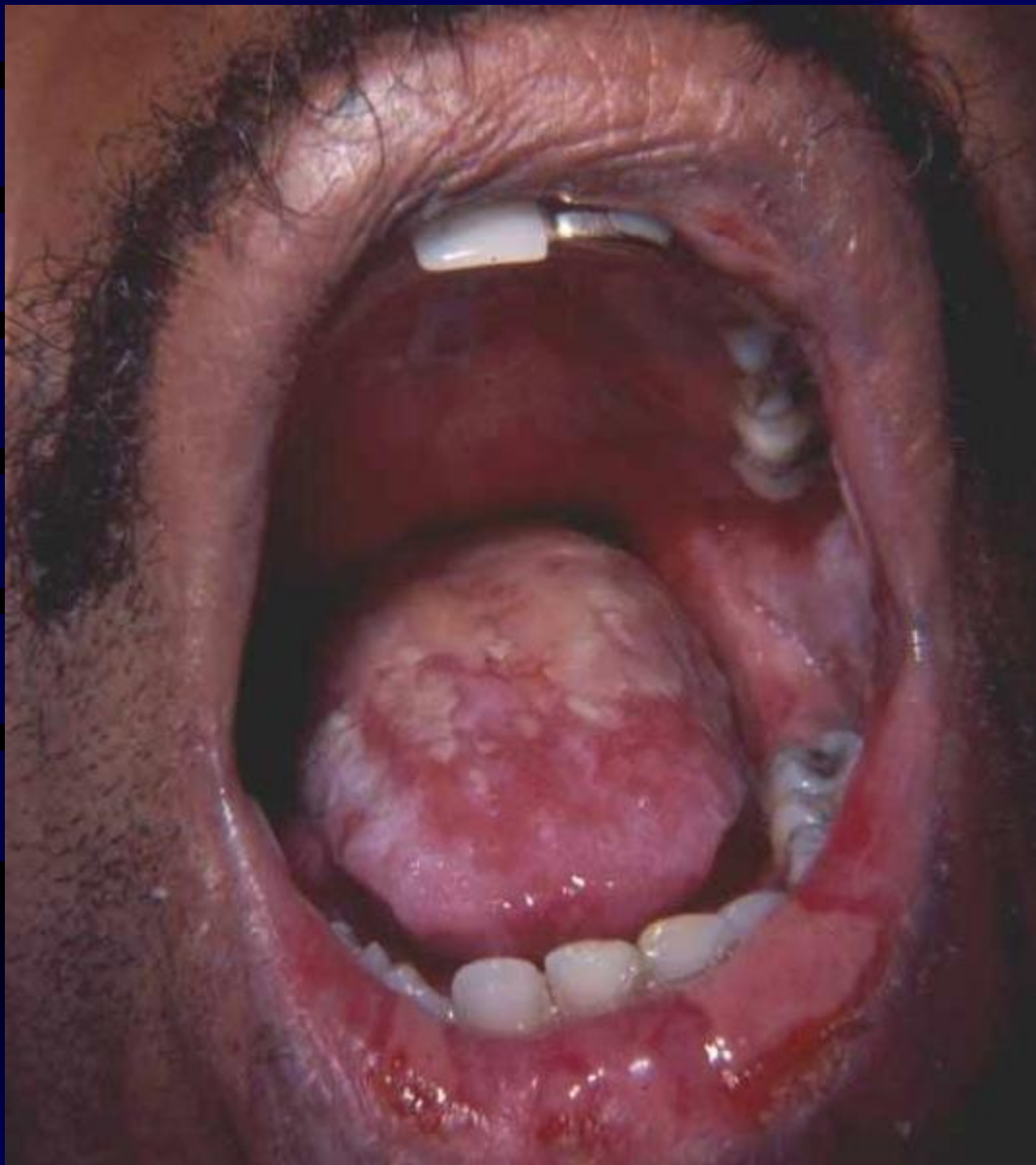Szájüreg betegségei

- Szájüregi fekélyek:

I. Nyálkahártya betegségei

1. Aphtás fekélyek
(gyulladások, hormonális, étel, gluten enteropathia...?)
2. Herpetic gingivo-stomatitis (HSV, VZV, Coxsackie A)
3. Lichen planus (neurogen zavar?)
4. Bechet`s sy. (vasculitis) szem-, oralis-, genitalis mucosán
- 5. Steven Johnsons sy (conjunctivitis, stomatitis gyógyszer okozta)**
6. Trauma (protézisek, thermal...)
7. Chronicus specificus gyulladások (syphilis, TB)
8. Pemphigus (autoimmune)
9. Pemphigoid
10. Agranulocitosis
11. HIV

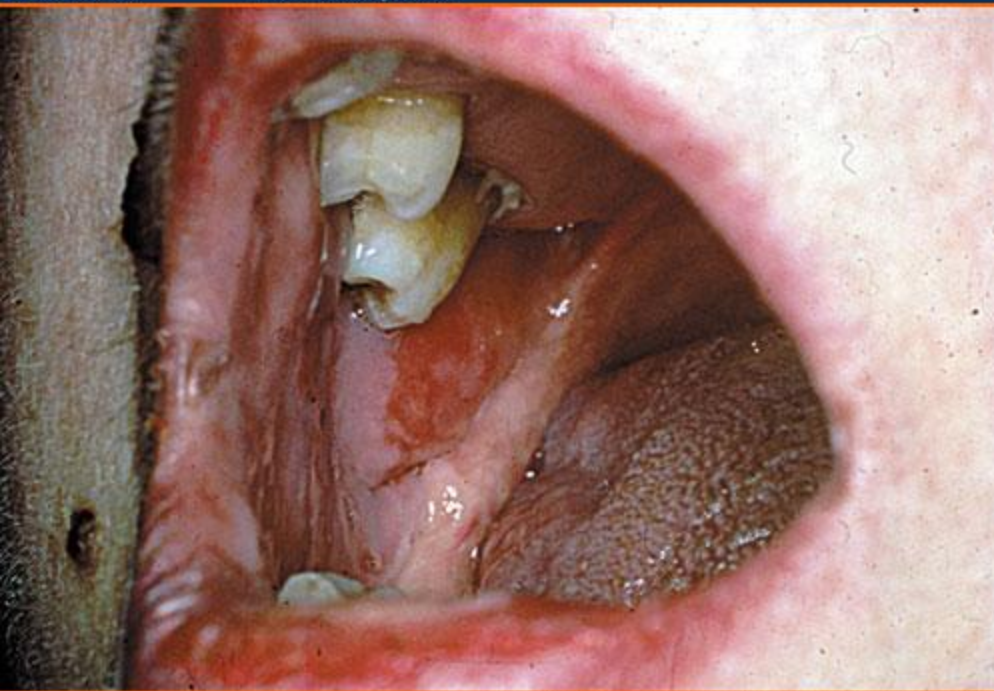
II. Szájüregi daganatok



Steven Johnsons

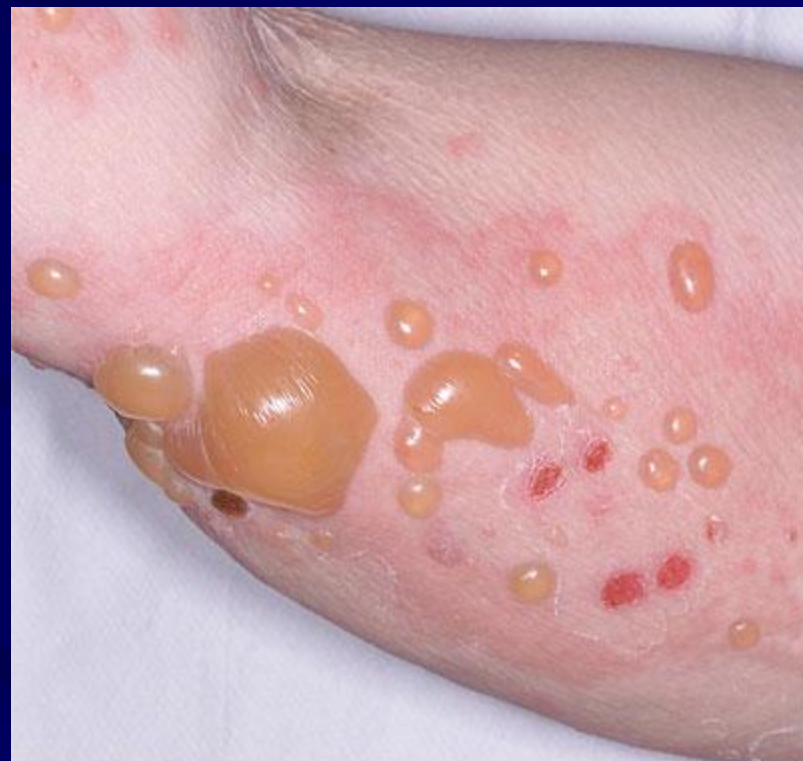Szájüreg betegségei

- Szájüregi fekélyek:
 - I. Nyálkahártya betegségei**
 1. Aphtás fekélyek
(gyulladások, hormonális, étel, gluten enteropathia...?)
 2. Herpetic gingivo-stomatitis (HSV, VZV, Coxsackie A)
 3. Lichen planus (neurogen zavar?)
 4. Bechet`s sy. (vasculitis) szem-, oralis-, genitalis mucosán
 5. Steven Johnsons sy (conjunctivitis, stomatitis gyógyszer okozta)
 6. Trauma (protézisek, thermal...)
 7. Chronicus specificus gyulladások (syphilis, TB)
 - 8. Pemphigus (autoimmune)**
 - 9. Pemphigoid**
 10. Agranulocytosis
 11. HIV
 - II. Szájüregi daganatok**

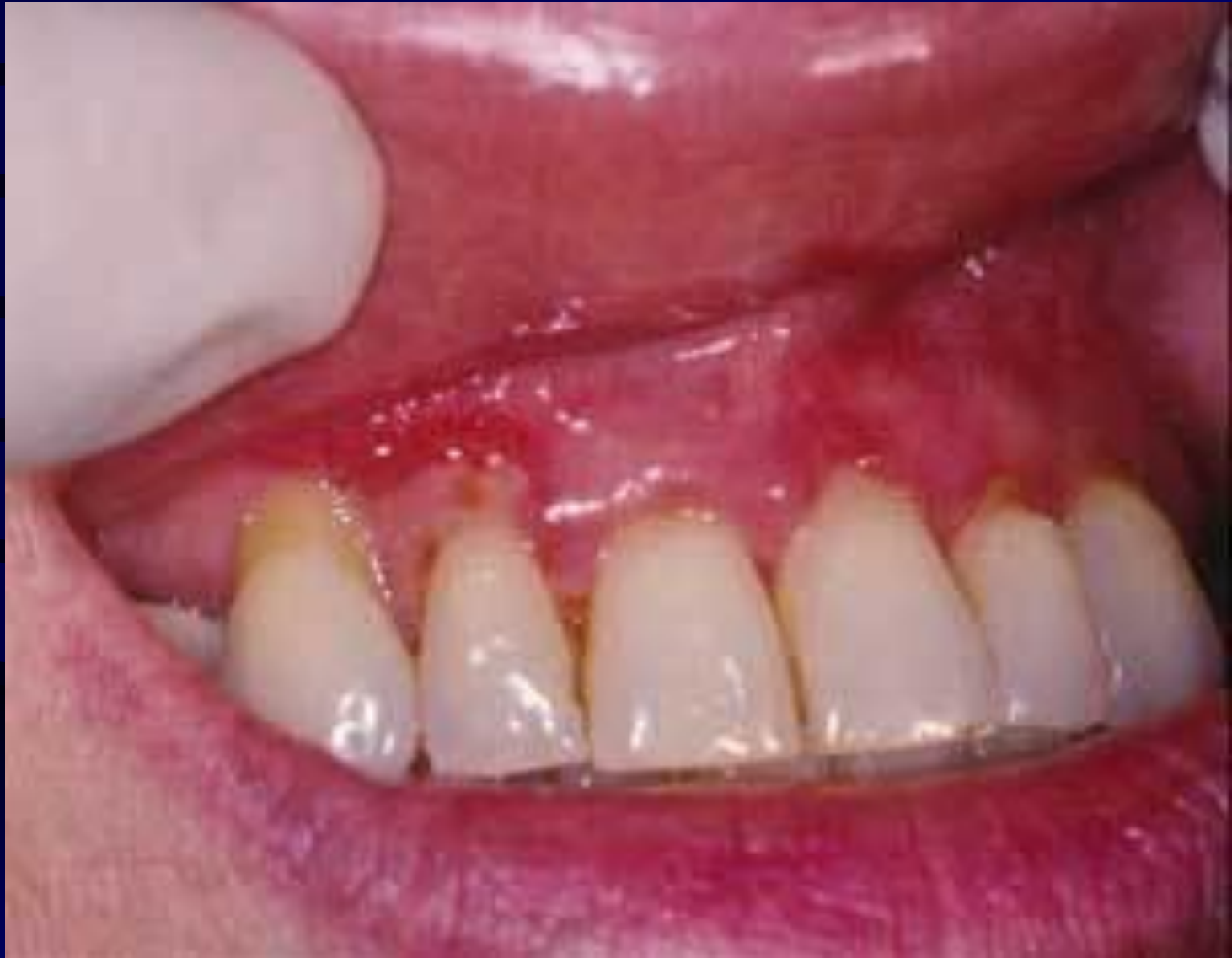

Source: Dermatol Nurs © 2004 Jannetti Publications, Inc.

Pemphigus



© Mayo Foundation for Medical Education and Research. All rights reserved.



Pemphigoid

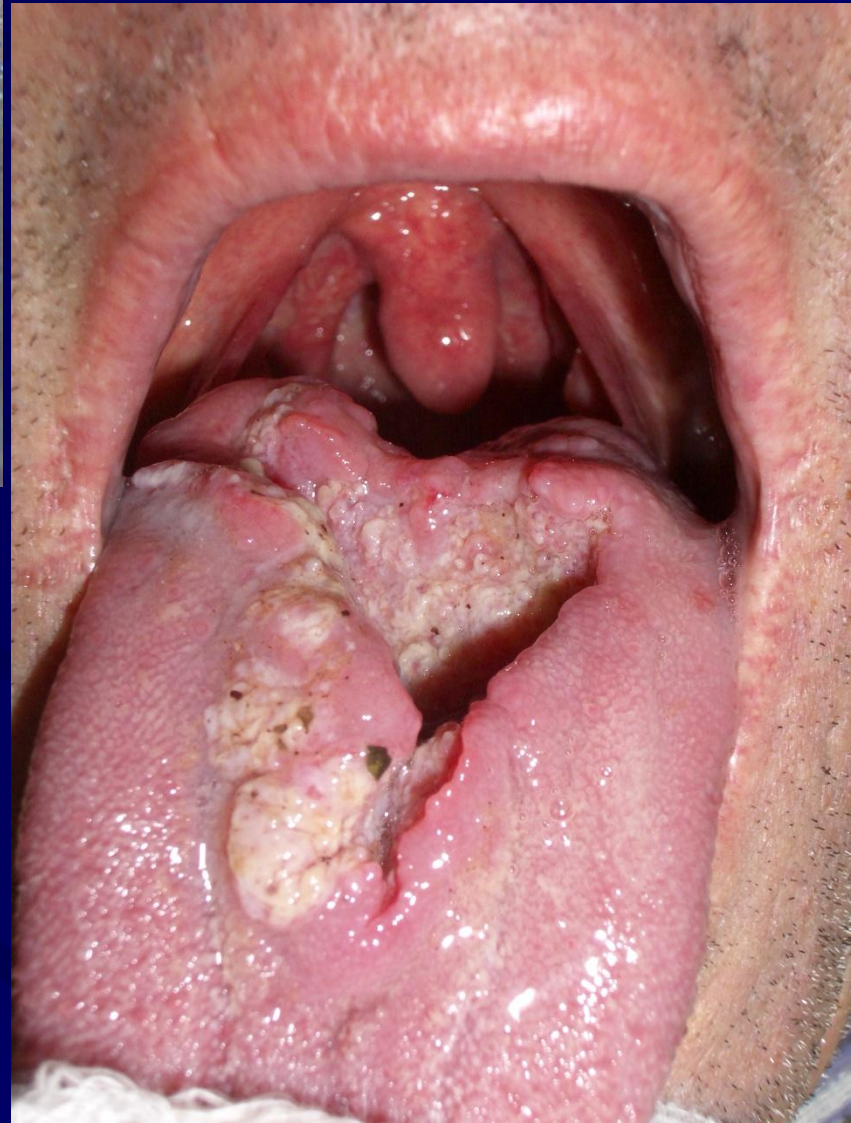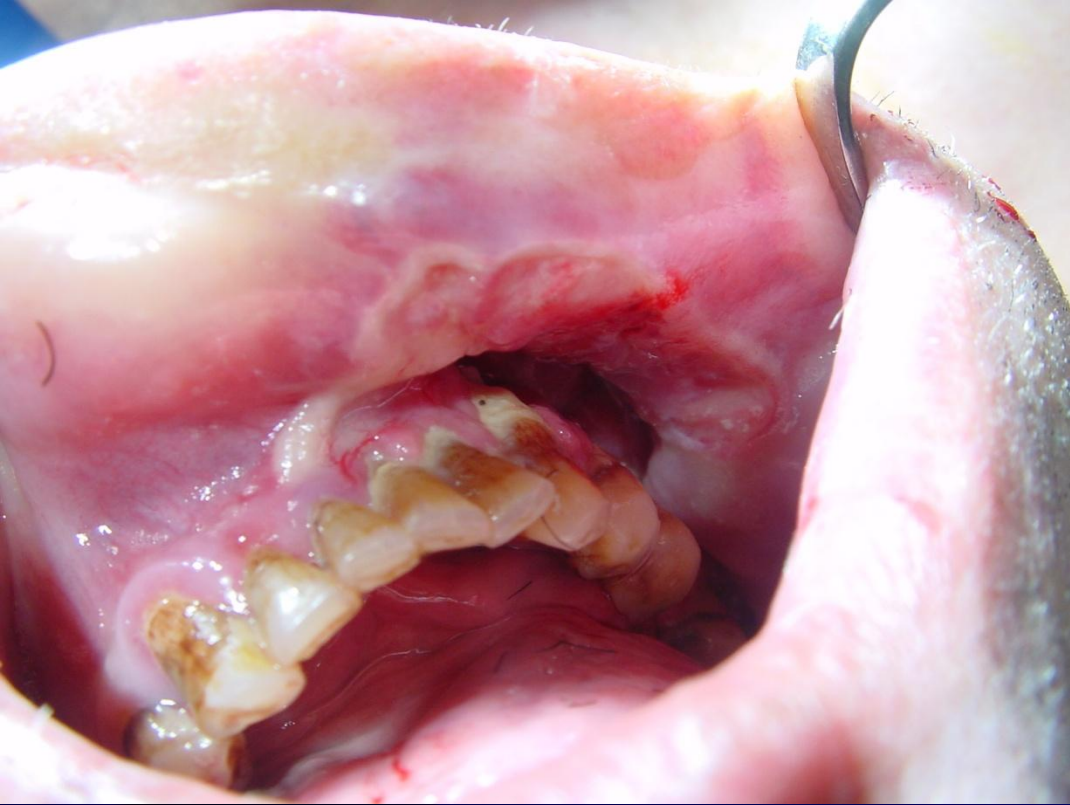Szájüreg betegségei

- Szájüregi fekélyek:

I. Nyálkahártya betegségei

1. Aphtás fekélyek
(gyulladások, hormonális, étel, gluten enteropathia...?)
2. Herpetic gingivo-stomatitis (HSV, VZV, Coxsackie A)
3. Lichen planus (neurogen zavar?)
4. Bechet`s sy. (vasculitis) szem-, oralis-, genitalis mucosán
5. Steven Johnsons sy (conjunctivitis, stomatitis gyógyszer okozta)
6. Trauma (protézisek, thermal...)
7. Chronicus specificus gyulladások (syphilis, TB)
8. Pemphigus (autoimmune)
9. Pemphigoid
10. Agranulocitosis
11. HIV

II. Szájüregi daganatok



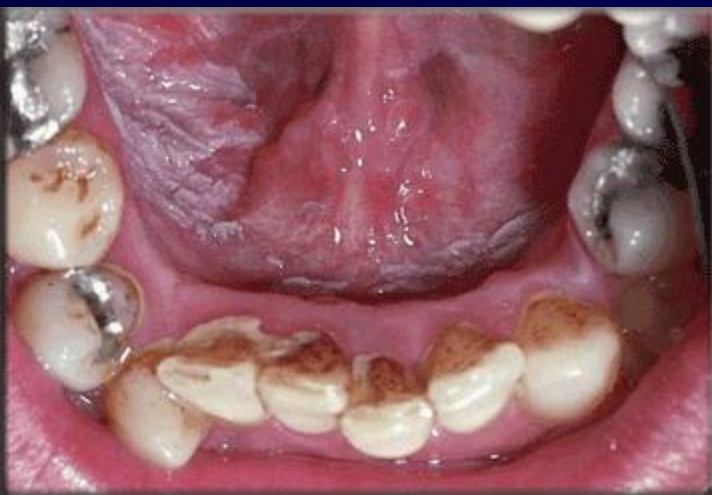Diseases of the oral cavity

Leukoplakia

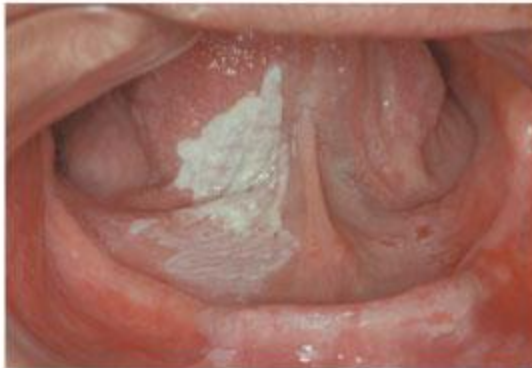(atypia, dysplasticus elváltozások, ca in situ)

Erythroplakia

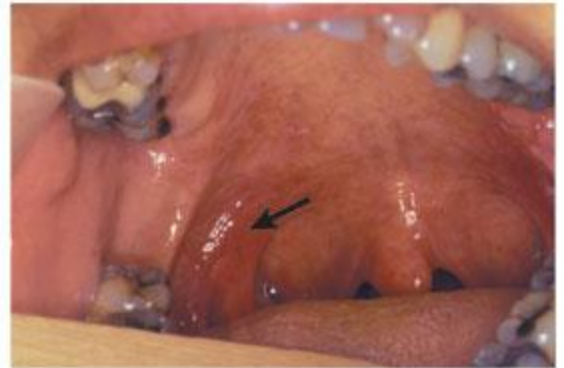
(gyakrabban malignizálódik)



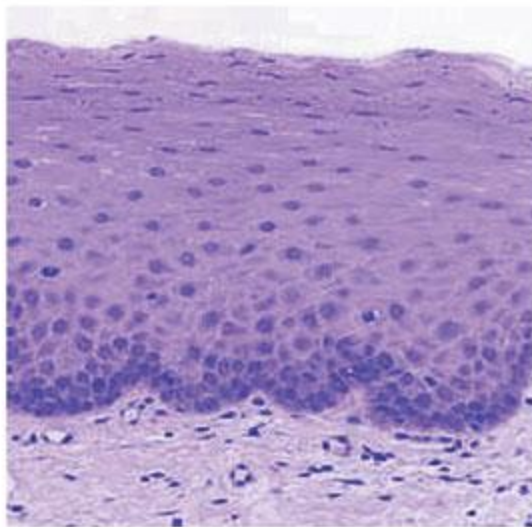
a Leukoplakia



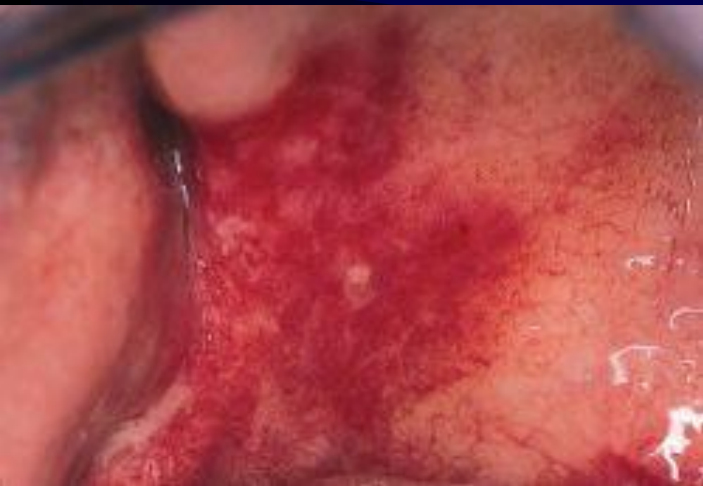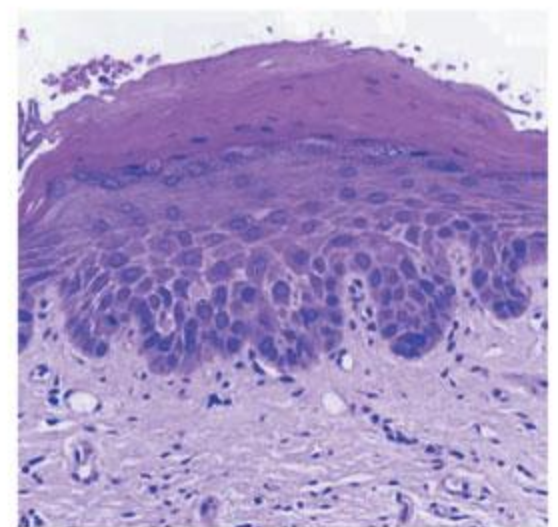
b Erythroplakia



c Normal oral mucosa



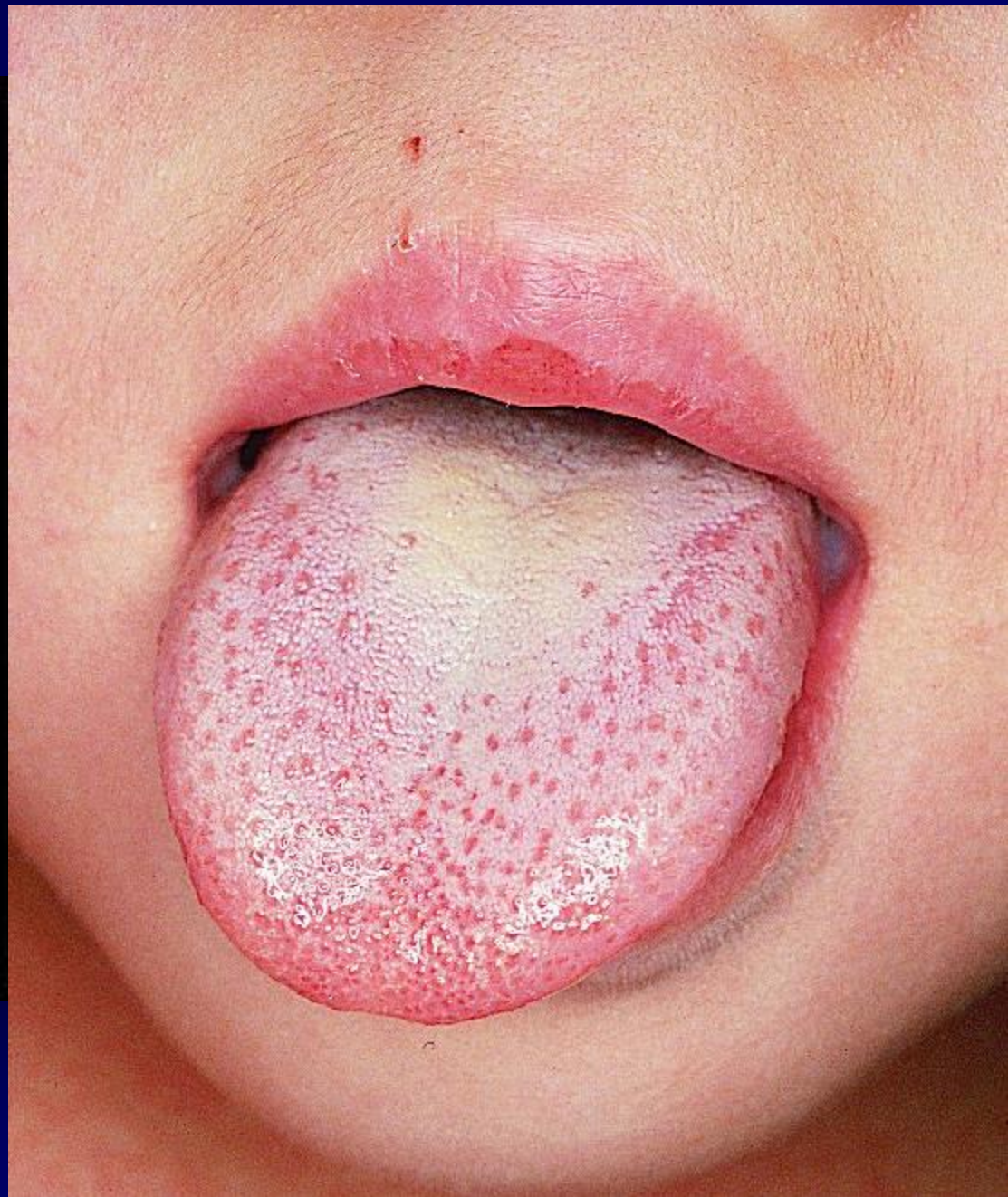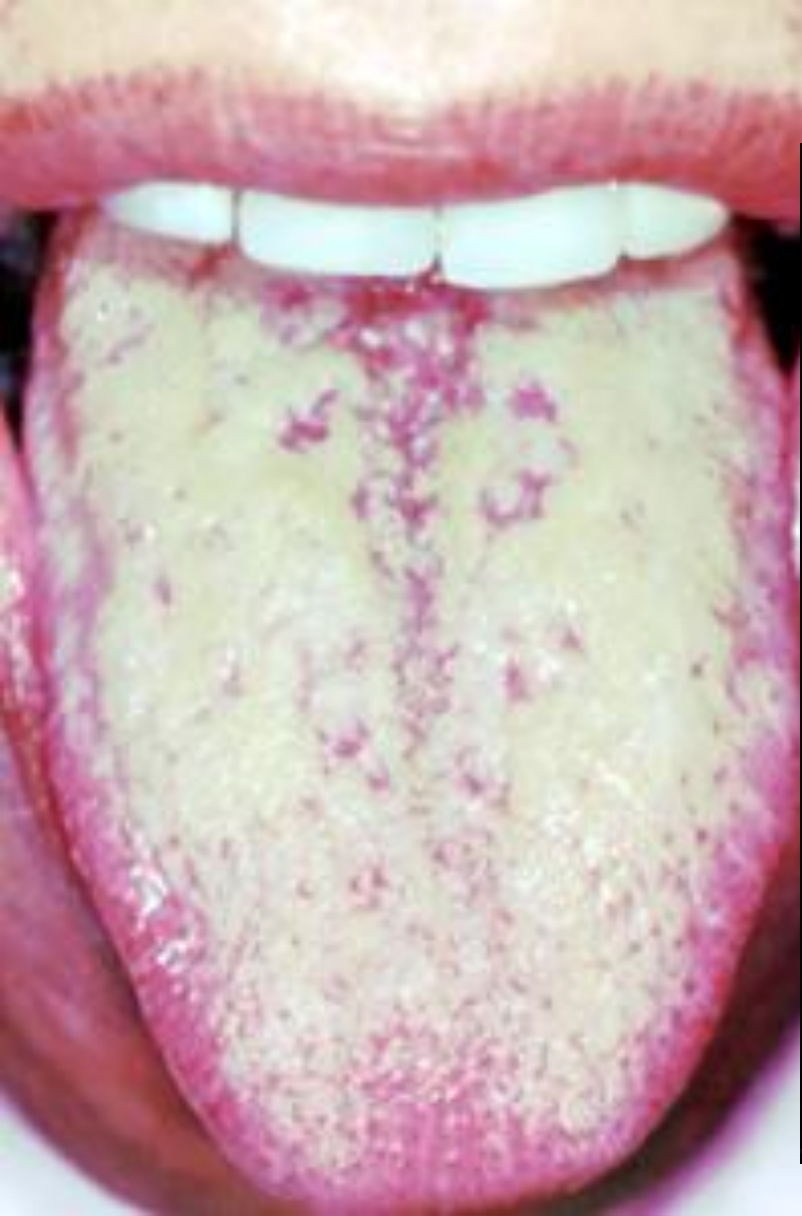d Moderate dysplasia



Szájüreg betegségei

- Nyelv:

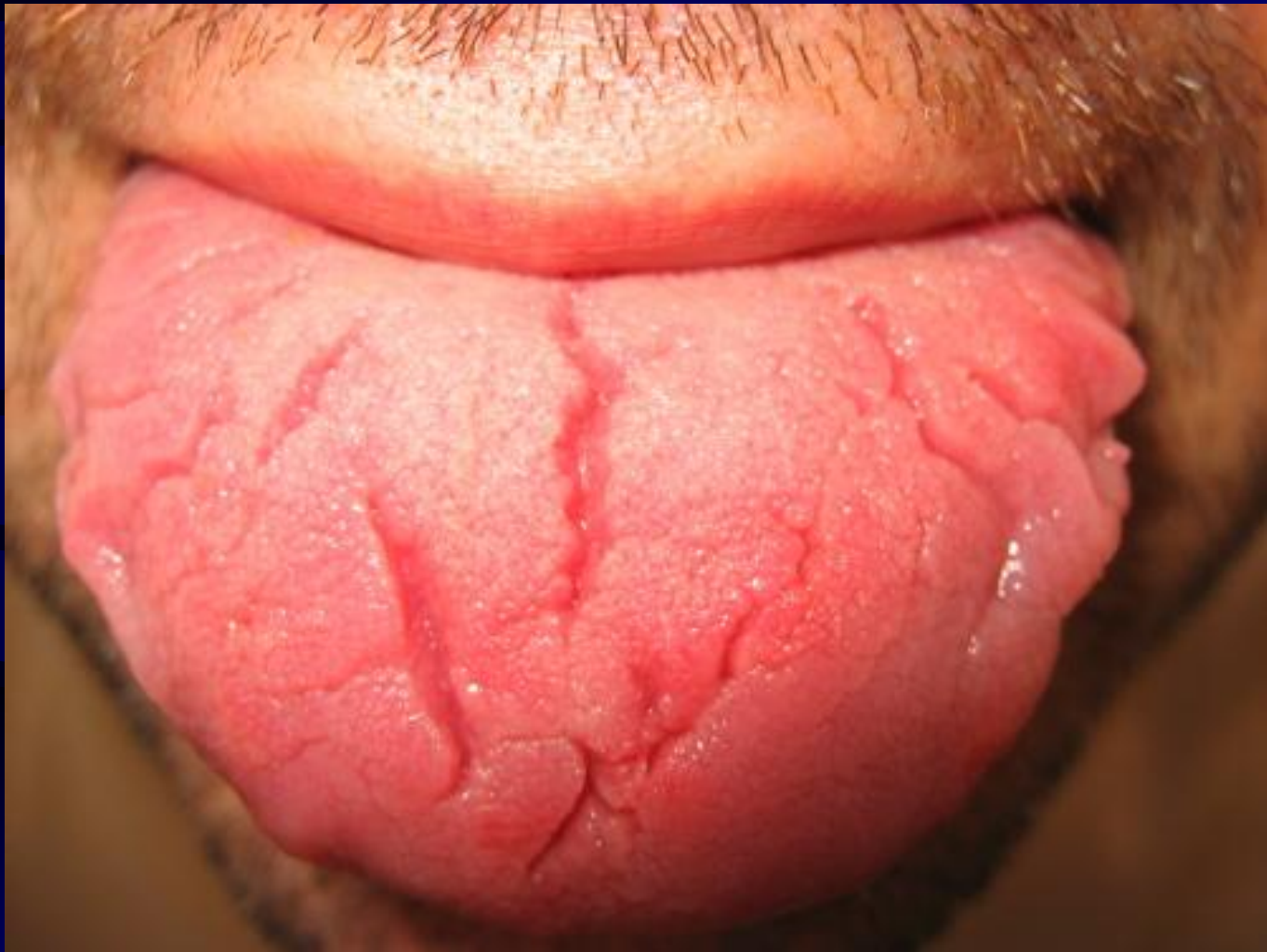1. **Bevont nyelv** - AB → *Candida albicans*
 - étel bevitel csökkent → szarvszerű hám hyperplasia a nyelv felszínén
 - uremia, difteria, typhus
2. **Strawberry tongue (málna nyelv)** – scarlet fever (Skarlát)
3. **Lingua plicata** – hereditær fissurák a nyelv felszínén
4. **Glossitis granulomatosa** – Melkersson Rosenthal sy.
5. **Fekete szőrös nyelv** – túlzott antibiotikum következményes gombás gyulladás
6. **Száraz nyelv** – radiotherapia-Sjogren's sy.- scleroderma - diabetes
7. **Vörös nyelv** – anaemia perniciosa (Vashiányos)
 - vascularis – máj cirrosis
8. **Nyelv odema** – allergia
9. **Glossitis** – Vitamin A, B hiány- (Pellagra- Niacin Ø)
10. **Moeller Hunter glossitis** – megaloblasticus anaemia
11. **Toxicus stomatitis** – bismuth, ólom, higany mérgezés



Szájüreg betegségei

- **Nyelv:**

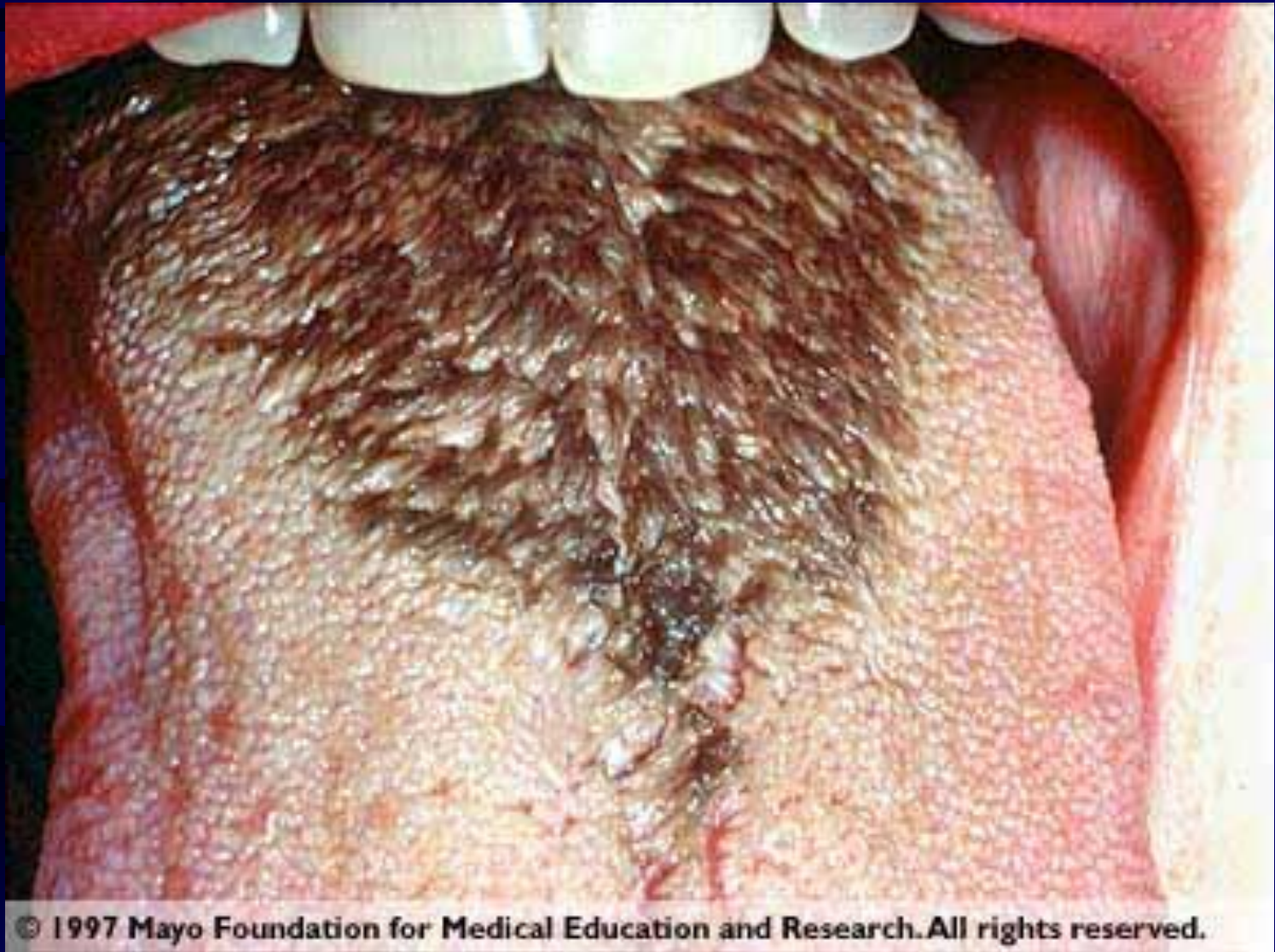1. Bevont nyelv - AB → *Candida albicans*
 - étel bevitel csökkent → szarvszerű hám hyperplasia a nyelvfelszínen
 - uremia, diffteria, typhus
2. Strawberry tongue(málna nyelv) – scarlet fever (Skarlát)
3. **Lingua plicata – hereditær fissurák a nyelv felszínén**
4. Glossitis granulomatosa – Melkersson Rosenthal sy.
5. Fekete szőrös nyelv – túlzott antibiotikum következményes gombás gyulladás
6. Száraz nyelv – radiotherapia-Sjogren`s sy.- scleroderma - diabetes
7. Vörös nyelv – anaemia perniciosa (Vashiányos)
 - vascularis – máj cirrosis
8. Nyelv odema– allergia
9. Glossitis – Vitamin A, B hiány- (Pellagra- Niacin Ø)
10. Moeller Hunter glossitis – megaloblasticus anaemia
11. Toxicus stomatitis – bismuth, ólom, higany mérgezés



Szájüreg betegségei

- Nyelv:

1. Bevont nyelv - AB → *Candida albicans*
 - étel bevitel csökkent → szarvszerű hám hyperplasia a nyelvfelszínen
 - uremia, diffteria, typhus
2. Strawberry tongue(málna nyelv) – scarlet fever (Skarlát)
3. Lingua plicata – herediter fissurák a nyelv felszínén
4. **Glossitis granulomatosa – Melkersson Rosenthal sy.**
5. **Fekete szőrös nyelv – túlzott antibiotikum következményes gombás gyulladás**
6. Száraz nyelv – radiotherapia-Sjogren`s sy.- scleroderma - diabetes
7. Vörös nyelv – anaemia perniciosa (Vashiányos)
 - vascularis – máj cirrosis
8. Nyelv odema– allergia
9. Glossitis – Vitamin A, B hiány- (Pellagra- Niacin Ø)
10. Moeller Hunter glossitis – megaloblasticus anaemia
11. Toxicus stomatitis – bismuth, ólom, higany mérgezés



© 1997 Mayo Foundation for Medical Education and Research. All rights reserved.

Hairy tongue

Szájüreg betegségei

- Nyelv:

1. Bevont nyelv - AB → *Candida albicans*
 - étel bevitel csökkent → szarvszerű hám hyperplasia a nyelvfelszínen
 - uremia, diffteria, typhus
2. Strawberry tongue(málna nyelv) – scarlet fever (Skarlát)
3. Lingua plicata – herediter fissurák a nyelv felszínén
4. Glossitis granulomatosa – Melkersson Rosenthal sy.
5. Fekete szőrös nyelv – túlzott antibiotikum következményes gombás gyulladás
6. **Száraz nyelv – radiotherapia-Sjogren`s sy.- scleroderma - diabetes**
7. **Vörös nyelv – anaemia perniciosa (Vashiányos)**
 - vascularis – máj cirrosis
8. **Nyelv odema– allergia**
9. **Glossitis – Vitamin A, B hiány- (Pellagra- Niacin Ø)**
10. **Moeller Hunter glossitis – megaloblasticus anaemia**
11. **Toxicus stomatitis – bismuth, ólom, higany mérgezés**

Diseases of the oral cavity

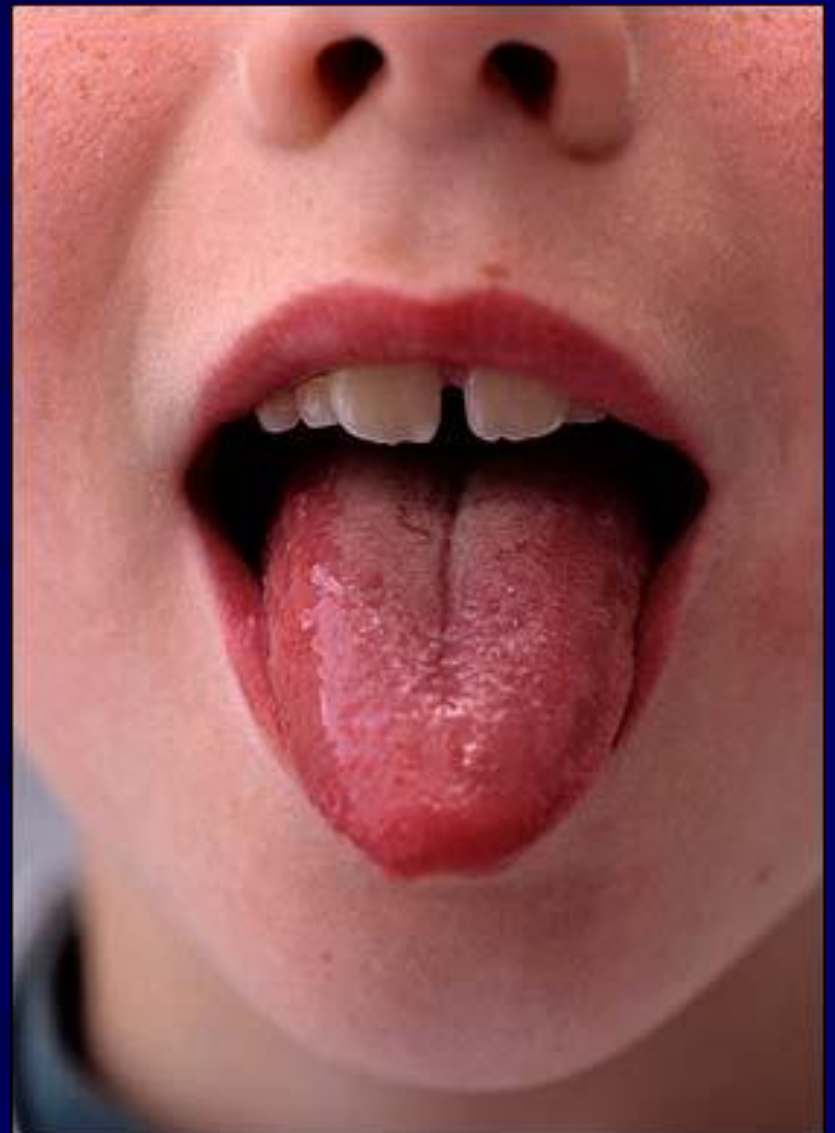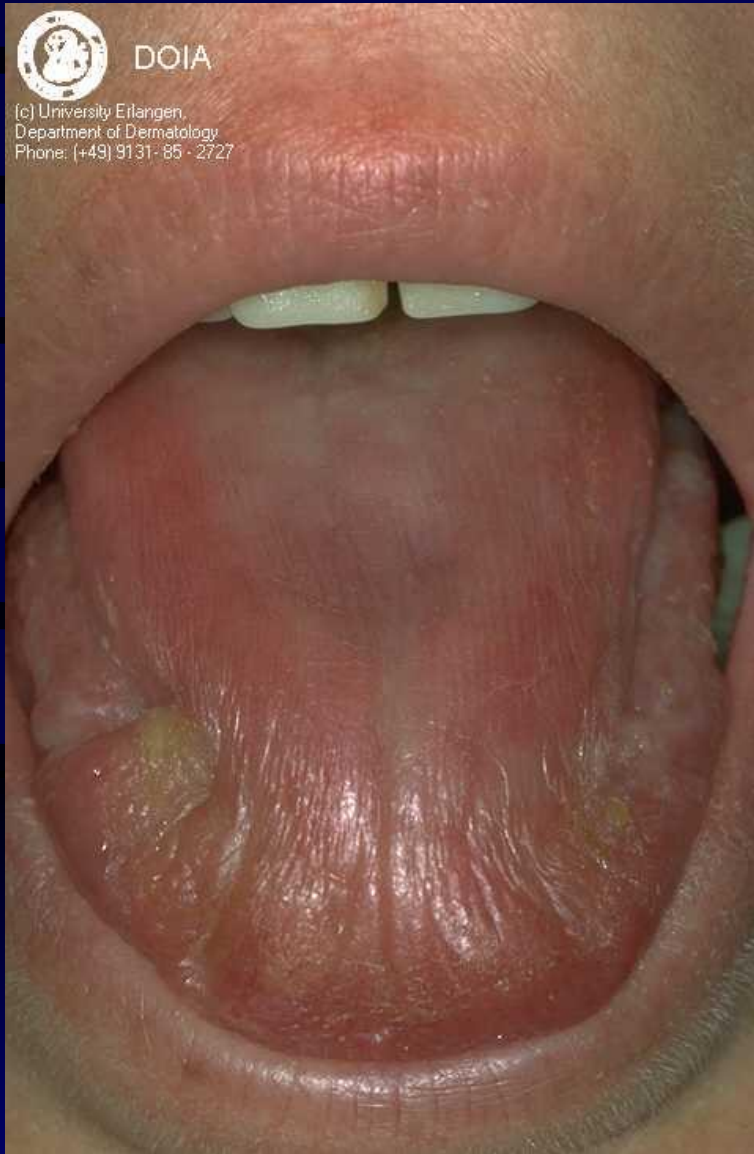- Tongue:

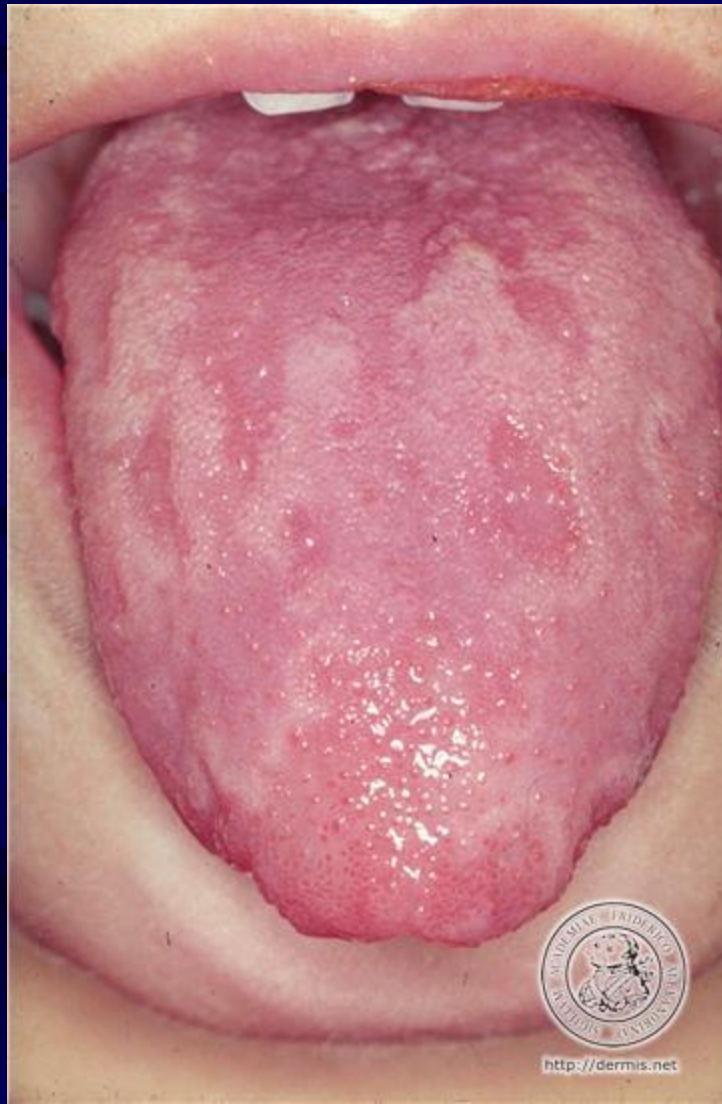1. Coated tongue - AB → Candida albicans
 - reduced food intake → horny scales
 - uremia, diphtheria, typhus
2. Strawberry tongue – scarlet fever
3. Lingua plicata – hereditary fissured surface
4. Granulomatous glossitis – folded-Melkersson Rosenthal sy.
5. Black hairy tongue – excess antibiotic- fungal
6. Dry tongue – radiotherapy-Sjogren`s sy.- scleroderma - diabetes
7. Red tongue – anaemia perniciosa (Ferrus)
 - vascular – hepatic cirrosis
8. Oedema of tongue – allergy
9. Glossitis – Vitamin A, B deficiency- (Pellagra- Niacin Ø)
10. Moeller Hunter glossitis – megaloblastic anaemia
11. Toxic stomatitis – bismuth, lead, mercury poisoning



DOIA

(c) University Erlangen,
Department of Dermatology
Phone: (+49) 91 31-85-2727





Lingua geographica

Szájüreg betegségei

- **Nyelv:**

1. **Bevont nyelv** - AB → *Candida albicans*
 - étel bevitel csökkent → szarvszerű hám hyperplasia a nyelv felszínén
 - uremia, difteria, typhus
2. **Strawberry tongue** (málna nyelv) – scarlet fever (Skarlát)
3. **Lingua plicata** – hereditær fissurák a nyelv felszínén
4. **Glossitis granulomatosa** – Melkersson Rosenthal sy.
5. **Fekete szőrös nyelv** – túlzott antibiotikum következményes gombás gyulladás
6. **Száraz nyelv** – radiotherapia-Sjogren`s sy.- scleroderma - diabetes
7. **Vörös nyelv** – anaemia perniciosa (Vashiányos)
 - vascularis – máj cirrosis
8. **Nyelv odema** – allergia
9. **Glossitis** – Vitamin A, B hiány- (Pellagra- Niacin Ø)
10. **Moeller Hunter glossitis** – megaloblasticus anaemia
11. **Toxicus stomatitis** – bismuth, ólom, higany mérgezés

Köszönöm a figyelmet!

ea. letölthető:

www.fulorrgege.net