




PÉCSI TUDOMÁNYEGYETEM
ÁLTALÁNOS ORVOSTUDOMÁNYI KAR

www.aok.pte.hu

Nyálkahártyaérsztelenítés, Waldeyer gyűrű akut és krónikus gyulladásainak diagnózisa

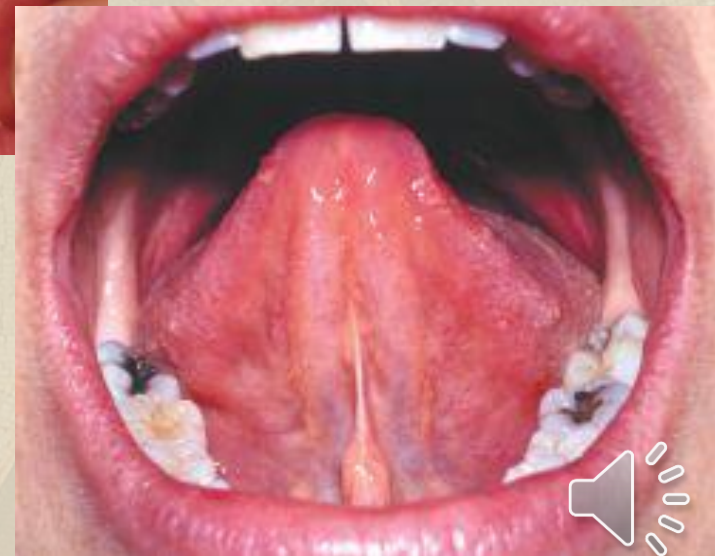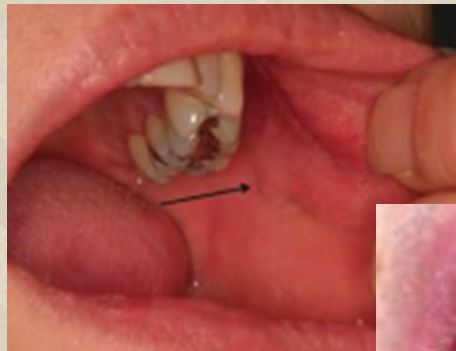
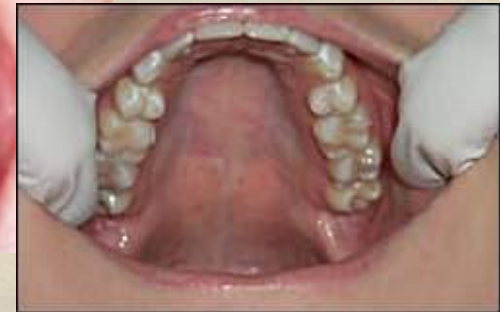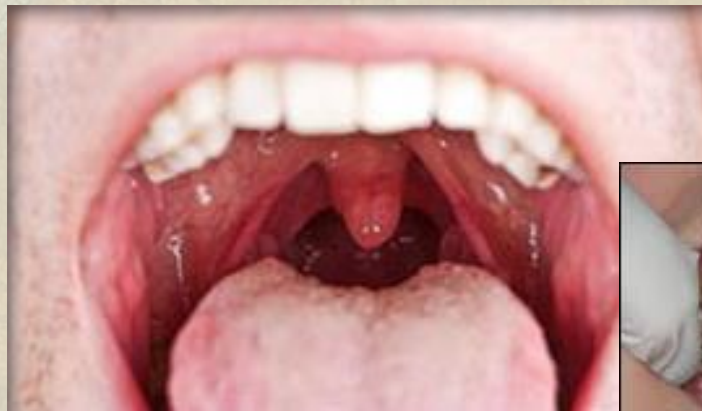Dr. Pap István



Anatómiai bevezető

Szájüreg

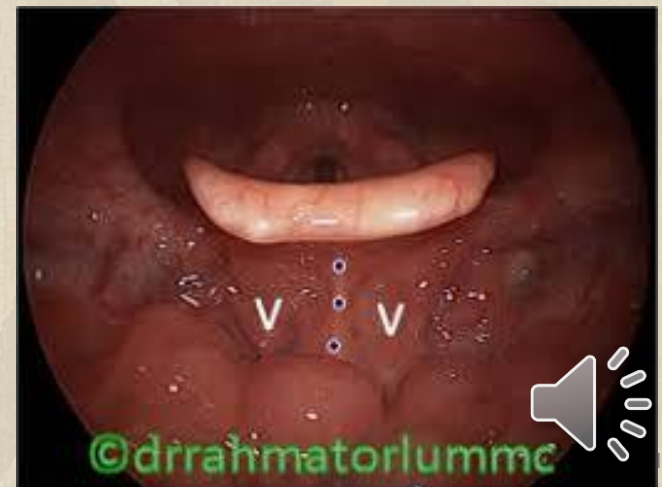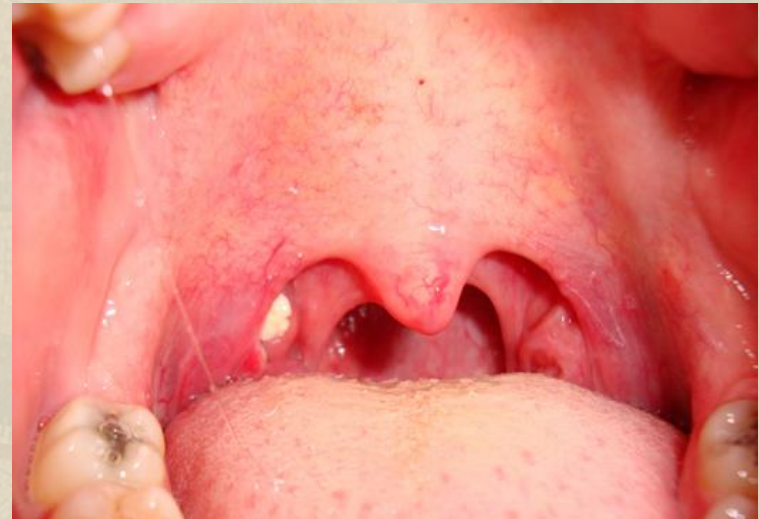- ◆ vestibulum oris
- ◆ bucca
- ◆ gingiva és fogak
- ◆ nyelv elülső 2/3-a
- ◆ sublingualis regio
- ◆ kemény szájpad
- ◆ tonsillo-lingualis átmenet



Anatómiai bevezető

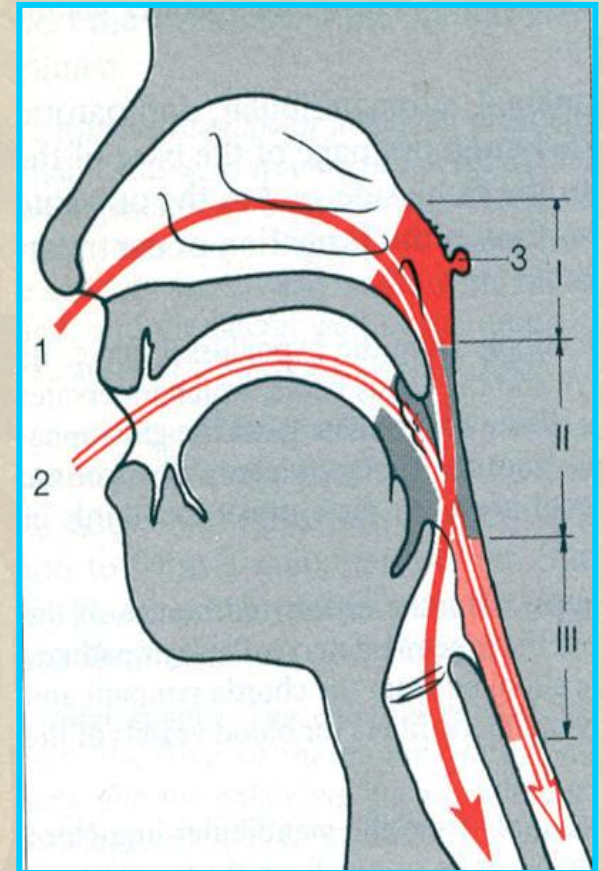
Mesopharynx

- ◆ garatívek
- ◆ lágyszájpad elülső felszín
- ◆ tonsilla palatinák
- ◆ valleculák
- ◆ hátsó garatfal
- ◆ oldalsó garatfal
- ◆ nyelv hátsó 1/3-a (nyelvgyök)



Élettani szerep

- ◆ Rágás
- ◆ Emésztés-nyál
- ◆ Ízérzés
- ◆ Nyelés
- ◆ Beszéd-artikuláció
- ◆ Védekezés



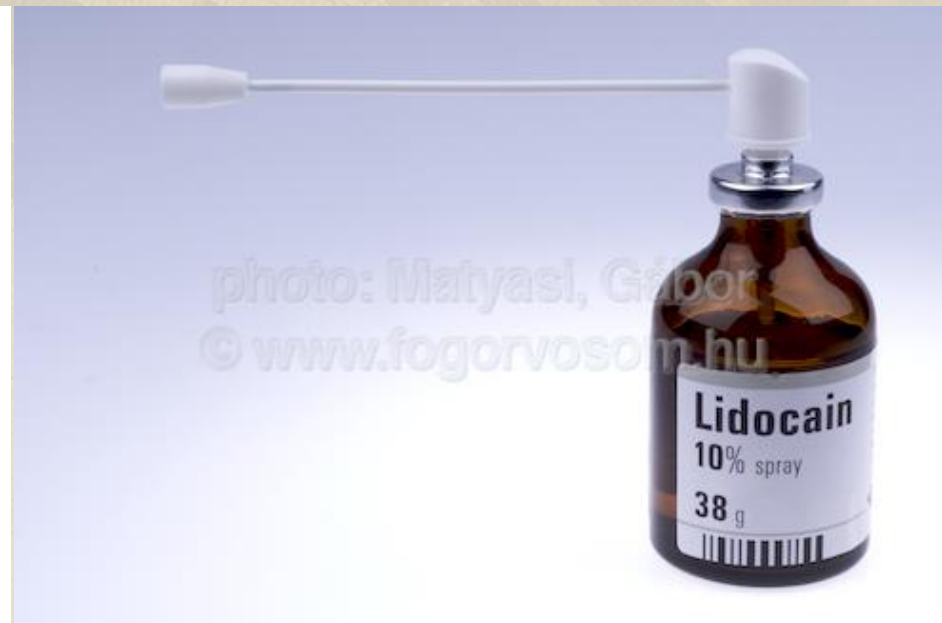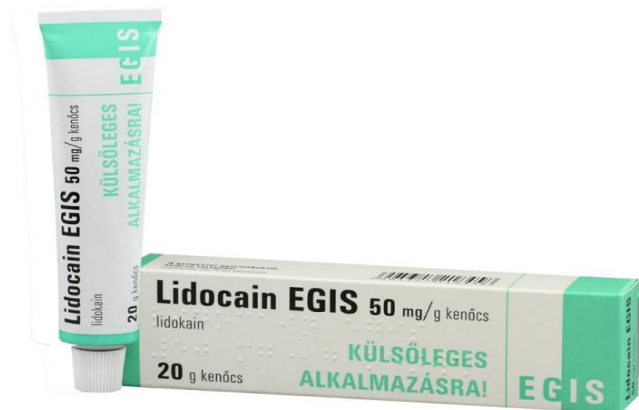Nyálkahártya érzéstelenítés

- ◆ A helyi érzéstelenítő szerek feladata a kezelés területére eső érzőidegek, idegrostok és idegvégződések vezetőképességének átmeneti megszüntetése. Ezeknek a szereknek köszönhetően a páciens a kezeléseket során egyáltalán nem érzékel fájdalmat.
- ◆ A teljes fájdalommentesség érdekében az érzéstelenítő injekció beadása előtt alkalmazható zselé vagy spray formátumú érzéstelenítő is. Ezek a szerek a nyálkahártyán keresztülhatolva felületi érzéstelenséget okoznak, mindössze pár másodperc alatt tompítják az érzékelést.



Nyálkahártya érzéstelenítés

- ◆ Az aktuális gyakorlatban 2%-os, adrenalinnal kombinált oldatát használják. A nyálkahártya érzéstelenítése során alkalmazott lidocain spray 10%-os, a lidocain kenőcs pedig 5%-os hatóanyag tartalommal bír.



Gyulladásos kórképek

Pharyngitis: a garat nyálkahártyájának valamely általános fertőzés, vagy egy szomszédos szerv gyulladásának tovaterjedésének következtében kialakult lobos folyamata.

Angina: az egész garatnyálkahártya és a Waldeyer nyirokgyűrű általános heveny banális gyulladása.

Tonsillitis: lymphaticus garatgyűrű egy részének heveny, idült vagy specifikus gyulladása.



Gyulladássos kórképek

Pharyngitis acuta

- ◆ Panaszok:
 - Torokfájás
 - Nyelési fájdalom
 - -/+láz
 - Fejfájás, levertség
- ◆ Lelet:
 - hyperaemiás garat nyálkahártya
 - -/+ regionális nyirokcsomó duzzanat
- ◆ Számos fertőzőbetegség (morbilli, skarlát, influenza) prodromális jelensége lehet.
- ◆ Tonsillitist vagy adenoiditist, sinusitist kísérhet.



Gyulladásos kórképek

Pharyngitis acuta

- ◆ Pathogenesis:
 - Virális:
 - Adeno, rhino, corona, influenza, RSV
 - (általános tünetek erősebben, sinusitis, otitis társul hozzá, bőrkiütések)
 - Bakteriális:
 - *Streptococcus A, C, G*
 - *Arcanobacterium haemolyticum*
 - *Fusobacterium necrophorum*
 - (szövődmények!)
- ◆ Diagnózis: a klinikai tünetekből.
- ◆ DDg.: alkohol, nikotin abuzus, inhalációs noxák

Therápia: tüneti, nyakra vizes borogatás, toroköblögetés, lázcsillapítás, Szalicilátok, C-vitamin.

Bakteriális fertőzés esetén antibiotikus terápia.



Gyulladássos kórképek

Pharyngitis vesicularis (herpangina)

- ◆ Kórokozó: Coxsackie-A vírus , 10 éves>, inkább

nyáron

- ◆ Lappa

- ◆ Tünete

- Hirte

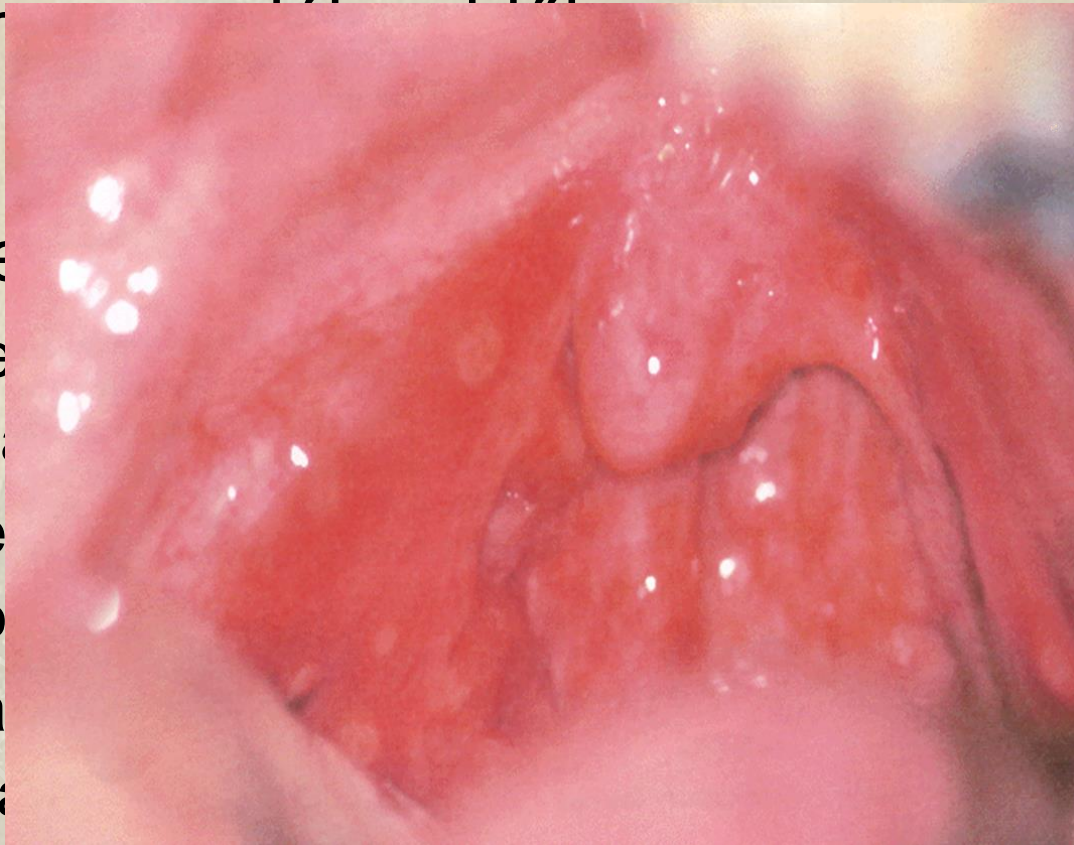
végt

- Az e

apró

- A pa

hólya



s, hányás
edő lázzal.

ájpadon

ák.

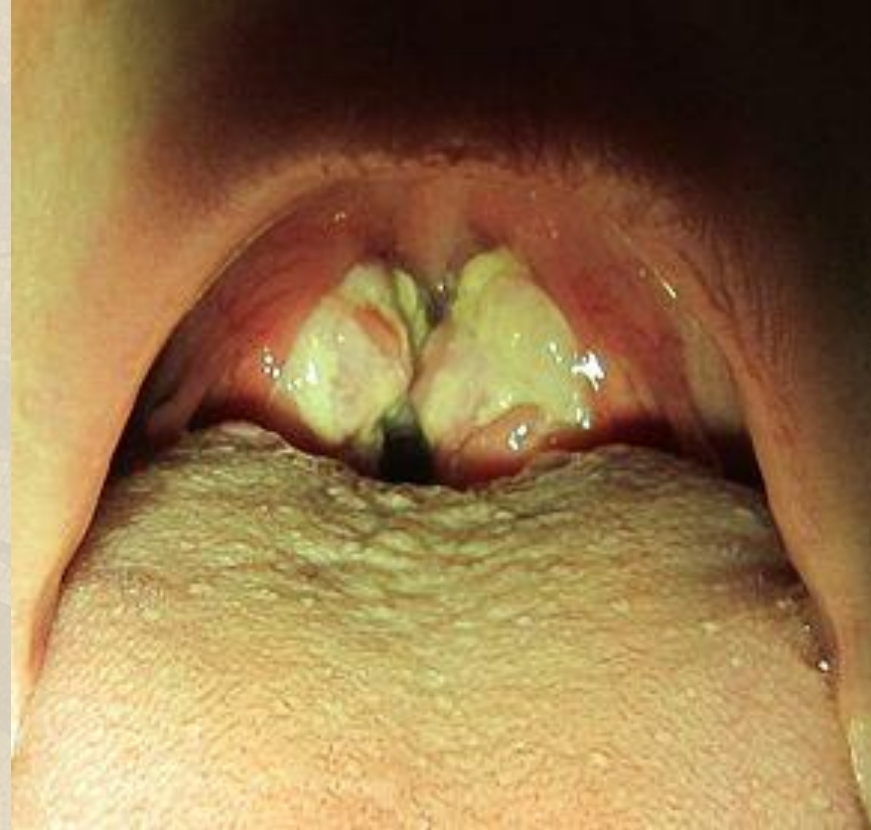vett

- További egy nap elteltével a vesiculák megnyílnak, fibrinlepedékkel fedett exulcerációk válnak láthatóvá

Gyulladásos kórképek

Mononucleosis infectiosa

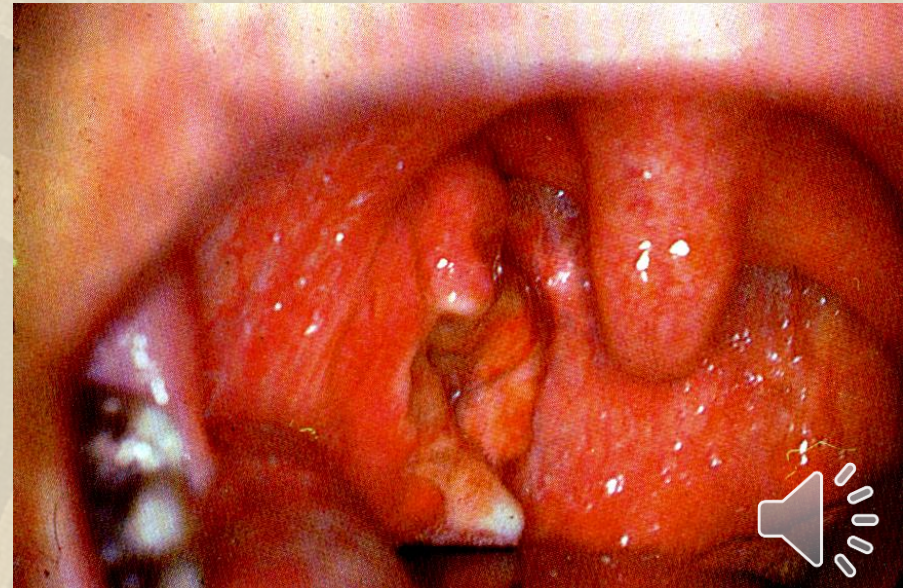
- ◆ EBV vagy CMV fertőzés
- ◆ magas láz
- ◆ máj-, lépmeagnagyobbodás
- ◆ „kissing” tonsils
- ◆ galuskás beszéd
- ◆ ritkán fulladás
- ◆ ampicillin rash
- ◆ th.:
 - tüneti, szteroid,
 - antibiotikum superinfekciónál
 - Tonsillectomia ritkán



Gyulladásos kórképek

Plaut-Vincent angina

- ◆ egyoldali tonsillitis
- ◆ piszkos, szürkés-fehér lepedék
- ◆ kórokozó: anaerobok (Bacteroides)
- ◆ Diff.-dg.: diphtheria, tbc, lues, tumor, acut leukémia, agranulocytosis, mononucleosis infectiosa
- ◆ Th.:
 - penicillin
 - metronidazol

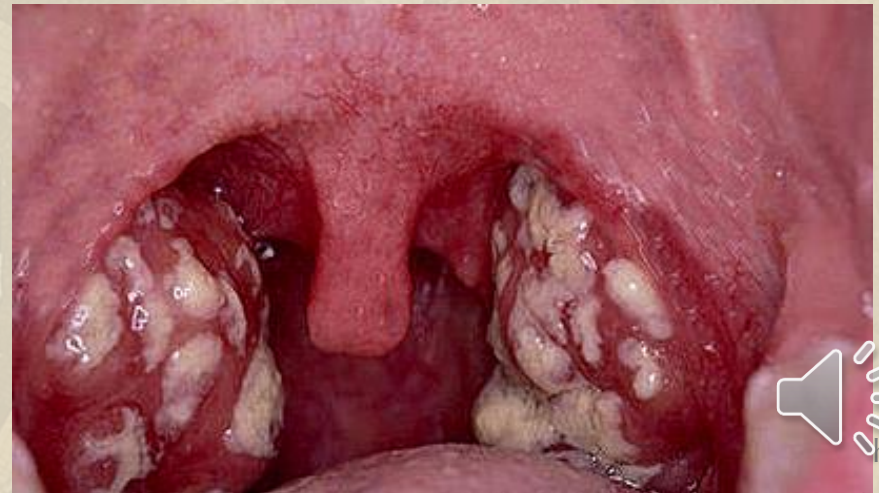
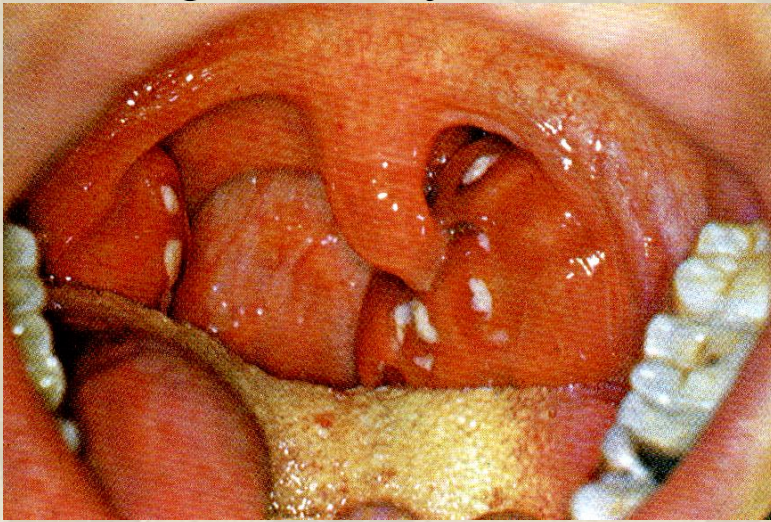


Gyulladásos kórképek

Tonsillitis acuta

◆ Tünetek:

- magas lázzal kezdődik, rossz közérzet
- Nem az általános megfázásos panaszok uralják a képet
- égő érzés, fájdalom a garatban
- fülekbe sugárzó fájdalom (n. IX)
- foetor ex ore, bevont nyelv
- regionális nyirokcsomó duzzanat (Küttner-nyacs-II. régió).



Gyulladásos kórképek

Tonsillitis acuta

- ◆ Kórokozó:
 - Vírusinfectio
 - Streptococcus A
 - (ritkábban Staphylococcusok, Pneumococcusok és kevert flóra. Haemophilus influenzae, E. Coli)
- ◆ Dg:
 - Lokális lelet
 - Laboratóriumi leletek: balra tolt vérkép, leukocytosis, fokozott süllyedés, Streptococcus-teszt
 - Leoltás
- ◆ Th:
 - Antibiotikum (Penicillin, 10 napig)
 - Gyorsabb felépülés, szövődmények megelőzésére!



Gyulladásos kórképek

Tonsillitis acuta

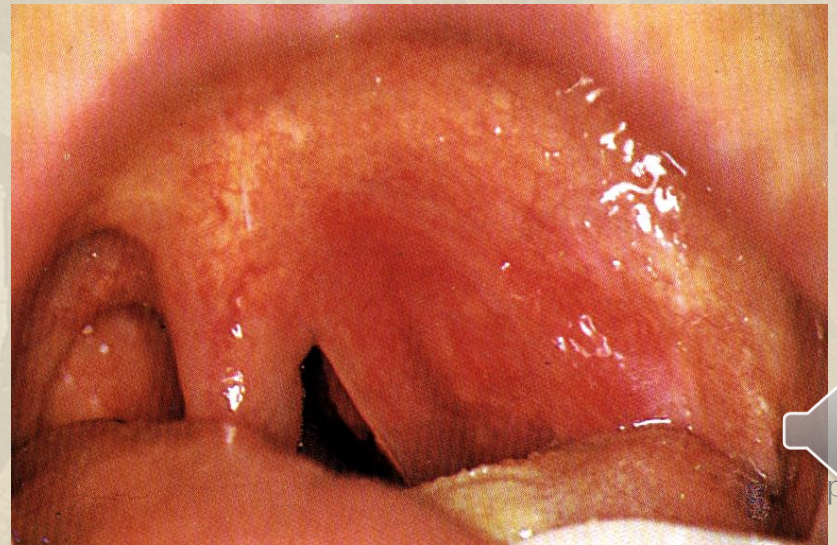
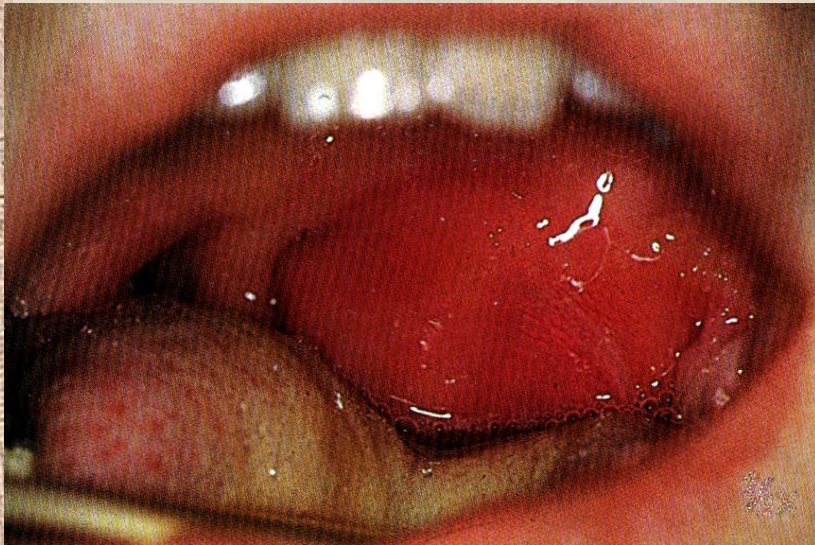- ◆ Postanginás komplikációk:
 - **infektív:**
 - Rhinosinusitis
 - Otitis media
 - Peritonsillaris tályog !
 - **Noninfektív:**
 - reumás láz (polyarthriti s rheumatica acuta - gyakran 4-6 hetes tünetmentes intervallum után jelentkeznek)
 - endo-myo-pericarditis
 - acut glomerulonephritis és gócnephritis (vizeletkontrollok az angina gyógyulása után!)



Gyulladásos kórképek

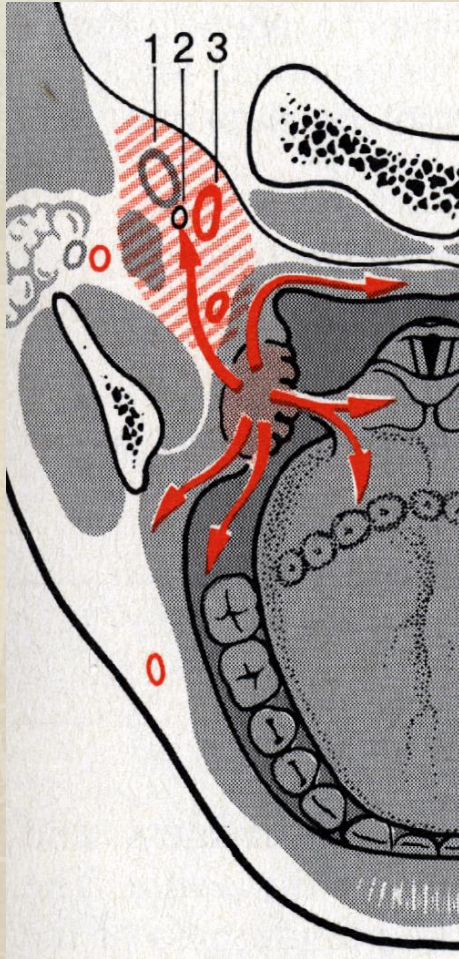
Peritonsillaris tályog

- ◆ Tünetek:
 - tonsillitis után ismét fokozódó nyelési fájdalom jelentkezik, fülbe sugárzik. EGYOLDALI
 - magas láz
 - lymphadenopathia
- ◆ Pathogenesis:
 - a gyulladás a környezetre terjed a tonsilla tokja mentén



Gyulladós kórképek

Peritonsillaris tályog



Inadekvát ellátás esetén
para-, retropharyngealis tovaterjedés!!

Therápia:

- Incisió vagy tonsillectomia
- AB-kúra



Gyulladásos kórképek

Krónikus tonsillitis

- ◆ 3 hónapnál hosszabb ideig tartó gyulladás az oropharynxban, tonsillán
- ◆ torokfájás, kaparás- AB abbahagyása után ismételten felerősödik
- ◆ nyelési fájdalom
- ◆ foetor ex ore
- ◆ Alapjához, környezetéhez fixált tonsillák, hyperaemiás elülső garatívek, nyaki nycs.

