Minimálisan invazív gerincsebészeti technikák klinikai eredményeinek a feldolgozása: új sebészeti technikák bemutatása

Egyetemi doktori (Ph.D.) értekezés

Dr. Szabó Viktor

KLINIKAI TUDOMÁNYOK DOKTORI ISKOLA

PÉCSI TUDOMÁNYEGYETEM

ÁLTALÁNOS ORVOSTUDOMÁNYI KAR

IDEGSEBÉSZETI KLINIKA

Témavezető: Prof. Dr. Schwarcz Attila, Ph.D, D.Sc.

A doktori iskola vezetője: Prof. Dr. Janszky József Ph.D, D.Sc.

Programvezető: Prof. Dr. Schwarcz Attila, Ph.D, D.Sc.

PÉCS, 2025

I. Bevezetés

A fájdalommal és mozgáskorlátozottsággal járó degeneratív gerincproblémák gerincsebészeti eljárásokkal kezelhetők akkor, amikor konzervatív terápiás lehetőségek kimerültek. A gerincsebészetben megjelenő új irányvonalak részeként a percutan, minimálisan invazív gerincsebészeti (minimally invasive spine surgery, továbbiakban MISS) műtéti megoldások egyre inkább begyűrűztek a hétköznapi gyakorlatunkba. A MISS módszer célja, hogy minél kisebb behatolási kapun keresztül, azaz kisebb műtéti megterheléssel elérje a terápiás célt. A MISS módszer a korábbi évtizedek gyakorlataival ellentétben a lágyrészek megőrzését, és kíméletét fontos szempontnak tartja. Így a régebben jellemző nagyméretű feltárást, gerinckörüli izomzat-leválasztást elhagyva csökkenteni lehet a műtéti időt, a sebészeti és aneszteziológiai kockázatot. A kisebb műtét utáni fájdalom miatt a betegek gyakran már a műtét másnapján mobilizálhatók. A gyorsabb felépüléssel, kisebb fájdalomszinttel és kevesebb szövődménnyel (mint például sebfertőzések, thrombosis, tüdőgyulladás, vagy felfekvés), a kórházi tartózkodási idő csökkenthető, a beteg előbb az otthonába tud távozni. Klinikai munkacsoportunk eszköztárában a MISS módszerek a fő irányvonalat képviselik.

II. Célkitűzések

Jelen dolgozatunkban a háti és ágyéki gerinc szakasz különböző eredetű eltéréseinek kezelésében megjelenő olyan technikai megoldásokat vizsgálunk, melyek mindegyike egy régebbi, kevésbé szövetkímélő gerincsebészeti technika MISS szemléletű kiváltását jelenti.

1. Az első fejezetben vizsgált extrapleuralis anterolateralis gerincfeltárások a gerinc háti szakaszának a nehezen elérhető, elülső oszlopának a kezelésére nyújt szövetkímélő megoldást. A hagyományos, mellhártyát megnyitó módszerekhez hasonlóan direkt rálátást biztosít a gerinc elülső-oldalsó részére, lehetővé téve a szükséges dekompressziót. Ugyanakkor a fali pleura külső oldalán kialakítva a munkacsatornát,

nem alakul ki iatrogen légmell, így nem válik szükségessé a műtét után mellkascső behelyezése, ezáltal az átlagosan 3 napos intenzív osztályos kezelés is elkerülhető. A betegek már a műtét másnapján mobilizálhatók, ennek megfelelően a betegek emissziója is több nappal korábban megtörténhet szemben a thoracotomiás feltárásokkal.

2. A második fejezetben a ligamentotaxis és a MISS rögzítés kombinációja az akut traumás háti és ágyéki gerincszakasz AO klasszifikáció szerinti (AO foundation [Arbeitsgemeinschaft für Osteosynthesefragen]) A és C típusú kompressziós eredetű sérüléseire nyújt megoldást. A módszer lényege az, hogy sebzés nélkül, indirekt módon teszi lehetővé a trauma következtében kialakult ideg összenyomatás megszüntetését, dekompresszióját és a traumás deformitás korrekcióját. A vizsgálat során a ligamentotaxis hatékonyságát mérésekkel igazoltuk.

3. A harmadik fejezetben Magyarországon elsőként klinikánkon elkezdett oblique lumbar interbody fusion technika (továbbiakban OLIF) és az anterior lumbar interbody fusion technika (továbbiakban ALIF) műtéttechnikai megoldásokat vizsgáljuk az ágyéki gerincszakasz degeneratív betegségeinek kezelése során. Kérdésünk, hogy amennyiben a lumbosacralis átmenetben az ALIF technika az alacsony nagyér oszlás miatt kontraindikált, akkor megfelelő alternatívát nyújthat a jobbról végzett lumbosacralis OLIF technika?

4. A negyedik fejezetben egy fejlesztés alatt lévő, az ágyéki gerinc szakaszon használható kisízületi implantátumot vizsgálunk, mely a transpedicularis csavarozásra kínál alternatívát. Kérdésünk, hogy a kisízületi implantátummal biztosítható a transpedicularis csavaros rudas rögzítéshez hasonló hosszútávú stabilitás? Fontos szempont volt, hogy amennyiben a kisízületi implantátum kimozdul, a stabilitás elvesztése mellett okozhat-e direkt mellékhatást, például idegkompressziót. A kisízületi implantátum a transpedicularis csavarozásban kisebb gyakorlattal rendelkező ellátóknak is rögzítési megoldást jelenthet a degeneratív betegségek kezelése során.

III. Extrapleuralis anterolateralis feltárás

III.1. Bevezetés

A thoracalis gerincszakasz sebészetében a kihívást elsősorban azok a kórképek jelentik, amelyek esetében a gerincvelő ventralis-ventrolateralis dekompressziójára van szükség. A háti gerincszakasz elülső-oldalsó feltárásainak többségére jellemző, hogy mivel a mellűr megnyílik, a legtöbb esetben a műtét után néhány napos intenzív osztályos tartózkodás és mellkascsövön keresztül folyamatos szívás elengedhetetlen az iatrogen légmell felszívódásához. Az iatrogen légmell kialakulásának a megelőzésére dolgozták ki az extrapleuralis feltárásokat, mely során a fali pleurat lap szerint óvatosan leválasztva a mellkasfal belső felszínéről a gerinc oldalsó-elülső felszínéig lehet jutni, a pleura kilyukasztása és következményes légmell nélkül. Hazánkban tudomásunk szerint elsőként Klinikánkon kezdtük el alkalmazni a minimál invazív anterolateralis extrapleuralis gerinc feltárásokat.

III.2. A thoracalis gerinc feltárás lehetőségei

Minimálisan invazív anterolateralis extrapleurális gerincfeltárás

Ebben a fejezetben az alábbi három esettel szeretnénk szemléltetni a minimálisan invazívan végzett extrapleuralis gerincfeltárást. Az extracaviter feltárásnak köszönhetően a műtétek után pneumothoraxot egyik esetben sem tapaszaltunk.

Thoraco-lumbalis junkcióból meszes porckorongsérv eltávolítása

A középkorú obes nőbetegnek évtizedek óta voltak derékfájdalmai. A műtét előtti hónapokban betegünk járástávolsága 5-10 méterre csökkent és terhelésre diffúzan a derékba, csípőkbe és az alsó végtagokba sugárzó fájdalmat tapasztalt. A fizikális vizsgálata során kétoldali Achilles areflexián kívül objektív neurológiai eltérést nem találtunk. Az elvégzett thoracalis és lumbalis gerinc CT és MRI vizsgálat a Th. XII - L. I. segmentumban elhelyezkedő, igen nagyméretű, a gerinccsatornát csaknem kitöltő,

kiszakadt, részben meszes porckorongsérvet mutatott, mely a conus-cauda átmenetet komprimálta (3.1 ábra). Tekintettel a közel járásképtelen állapotra és a jelentős térfoglalást okozó Th. XII. porckorong sérvre, annak műtéti kezelését javasoltuk.

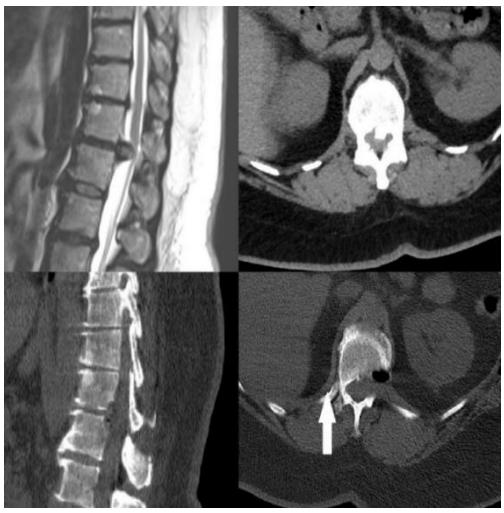

3.1. ábra *A felső sorban a műtét előtti MRI és CT felvételeken látható a gerincvelőt komprimáló Th. XII. meszes porckorongsérv, az alsó sorban pedig az eltávolítása utáni állapot ábrázolódik. Az axiális képen (alsó sor) látható a Th. XII. csigolya mellett a retroperitoneumban a vese a baloldalon, illetve a borda mellett egészen vékony csíkként ábrázolódik a diafragma és a gerinc mellé lenyúló tüdőállomány és pleura kettőzet (fehér nyíl).*

III.4.5. Thoracalis porckorongsérv eltávolítása, direkt elülső dekompresszióval

Az 1990-ben született férfibetegnél 2013-ban sero-pozitív Devic-betegséget diagnosztizáltak. A betegnél jelentős látásromlás és súlyos paraparesis alakult ki, spasticus alsó végtagi tónusfokozódással. 2017 májusában a betegnek újkeletű panasza jelentkezett: törzsizomzata meggyengült, enyhe törzsataxia alakult ki, illetve paraparesise jelentősen rosszabbodott. Ezt tisztázandó háti gerinc MRI vizsgálat készült, melyen a Th. VI-os porckorong sérvesedése mutatkozott (3.2 ábra). Az ideggyógyászati vélemény szerint a beteg állapotrosszabbodásában a háti porckorongsérv kóroki szerepe nem volt kizárható. Így a beteggel egyetértésben a porckorongsérv eltávolítása mellett döntöttünk, azért, hogy a beteg járóképességét megőrizzük, ha lehet, javítsuk.

3.2. ábra *A képen baloldalon a Th.VI. porckorongsérv ábrázolódik. A középső képen a műtét után látható a zárt műtéti seb, illetve a borda darab, mely eltávolításra került a műtéti feltáráshoz. A beteg fektetésekor a jobb kart felkötve kipárnáztuk, hogy az axilláris árok alatti rész hozzáférhető legyen. Jobb szélső képen mikroszkóp alatt látható a durazsák elülső felszíne a porckorongsérv eltávolítása után.*

III.4.6. Spondylodiscitis miatt thoracalis corpectomia, direkt elülső dekompresszióval

A 64 éves férfibetegnél 2017 májusában kétoldali pneumonia igazolódott, majd nagy mennyiségű mellűri exsudatum miatt több lépésben mellkasi drainage történt. Háti fájdalom és súlyos paraparesis miatt gerinc CT és MRI vizsgálat készült. A felvételeken a Th. X-XI. csigolyák spondylodiscitise és következményes myelon kompresszió igazolódott, lokális kyphosissal. Tekintettel a súlyos paraparesisre, műtéti kezelés mellett döntöttünk (3.3 ábra).

3.3. ábra *A képeken a spondylodiscitisben érintett Th. X. és Th. XI. csigolyák vetülete látszik a mellkasfalra. A ferdén előre, lefelé futó vonal a tervezett bőrmetszést mutatja, ami a Th. X-es csigolyatest hátulsó-felső sarkából a Th. XI-es csigolyatest elülső-alsó sarkába vezet, a középen futó X-es bordával párhuzamosan. Az alsó képpár baloldalán intraoperatív kép látszik a feltárásról. A feltárás mélyén a Th. X. és Th. XI. corpectomia helyére befeszített Synex műporckorong látható.*

III.5. Diszkusszió

Napjainkban, hazánkban a thoracalis gerinc szakasz sebészetében általános gyakorlat a costotransversectomia és a transthoracalis thoracotomia végzése. E módszerek mellett az extrapleuralis minimál invazív lateralis gerinc feltárás valódi alternatívát jelent. Az esetünkben alkalmazott behatolás során a bőrmetszés 6 cm-es, a beteg az oldalán fekszik, és a borda lefutásának megfelelően, egyenes metszésből ugyanazt az eredményt érhetjük el, mint a nagyobb, ívelt metszésekből. A minimálisan invazív szemléletet szem előtt tartva arra törekszünk, hogy minél kisebb mértékben traumatizáljuk az izom és a bőr egységét. A jóval kisebb behatolási kapu mellett, ahol lehet, tompán preparálva a szövetek roncsolását a minimálisra csökkentjük, így a post-thoracotomiás fájdalom szindróma esélye is a jelentősen csökkenthető. Amennyiben a kórfolyamat és az arra adott műtéti válasz megköveteli a gerinc rögzítését, azt is minimálisan invazív módszerrel végezzük. A transthoracalis megközelítéshez képest a retropleuralis feltárás átlagosan 30 perccel hosszabb a fali pleura gondos leválasztása miatt. Az extrapleuralis feltárás gyorsabb felépülést, kisebb fájdalomszintet és kevesebb szövődményt eredményez.

III.6. Következtetés

A diszkusszióban felsorolt eljárásokkal ellentétben a **minimál invazív lateralis extrapleuralis gerinc feltárás (miLECA)** esetében kisebb a feltárás (8 cm-es metszés), és szövetkímélőbb a célterületre jutás. Mivel a fali pleurát tompán leválasztjuk a mellkasfalról, így mindvégig a fali pleura „mögött” maradunk, ezért a mellkas csövezés szükségtelenné válik. Míg korábban betegeinket az általános magyar gyakorlatnak megfelelően átlagosan három napig mellkas csővel az intenzív osztályon observáltuk, ez mára elhagyható vált: az emisszió átlagosan a postoperatív negyedik napon történik. Összességében a szövődményráta alacsonyabb. Ezek a tényezők az eddigieknél is gyorsabb felépülést, rövidebb kórházi tartózkodást és kisebb tehertételt jelentenek mind a beteg, mind az egészségügyi rendszer számára.

IV. Trakció

IV.1. Bevezetés

Az elmúlt néhány évtizedben a TLICS 5-10 pontszámú thoracolumbalis törések kezelésében a korai műtéti ellátás térnyerésével a sebészeti technikák kerültek előtérbe, míg a konzervatív módszereket az idős vagy multimorbid betegek kezelésében alkalmazzák. Az instabil gerinctörések sebészeti kezelésében három terápiás célt szükséges teljesíteni: az idegi struktúrák dekompressziója, a traumás deformitás korrekciója és a gerinc stabilitásának helyreállítása a dekompresszió és deformitás korrekció megőrzése mellett. A sebészeti technikákat tekintve a fent említett terápiás célok a törés típusától és súlyosságától, valamint a neurológiai állapottól függően nyílt-direkt vagy fedett-indirekt módon teljesíthetők. Egy akut, indirekt dekompressziós módszerre szeretnénk felhívni a figyelmet, amely az egész testre kiterjedő húzást, vagyis trakciót valamint a percutan, minimálisan invazív transpedicularis csavaros rögzítést (minimally invasive spine surgery, továbbiakban MISS) kombinálja. A bemutatott módszer a thoracolumbalis gerincsérülések AO szerinti A vagy C típusú kompressziós eseteiben alkalmazható. A gerinc stabilitásának helyreállítása szempontjából pedig a transpedicularis csavaros-rudas gerincrögzítés régóta ismert.

IV.2. Műtéti technika

Az instabil gerinctörések sebészeti kezelésében három fő terápiás célt szükséges teljesíteni: a teljes test trakcióval az idegelemek dekompressziója, és a traumás deformitás korrekciója érhető el. A percutan transpedicularis csavaros-rudas rögzítéssel pedig teljesítjük a harmadik célt, mely a thoracolumbalis gerinc stabilitásának helyreállítását jelenti a deformitás redukció megőrzése mellett.

Indirekt dekompresszió a teljes test trakcióval vagyis ligametotaxissal

A ligamentotaxis a gerinc hossztengelyével párhuzamos húzással érhető el, az altatott, relaxált páciens vállának és bokájának vagy a medencéjének meghúzásával. Ezt

manuálisan, fokozatosan növekvő erővel hajtjuk végre, egy húzás 20-30 másodpercig tart. Oldalirányú rtg. felvételen kontrolláljuk a ligamentotaxist. A „túlnyújtás” elvi lehetőségét a törés típus szelekciója (vagyis csak a kompressziós sérülések kezelhetők így) és a ligamentotaxis során alkalmazott röntgenkontrollal előzhető meg. Gyakran két felnőtt férfi teljes erejére van szükség a megfelelő erőkifejtéshez. Szükség szerint a manővert többször meg lehet ismételni. Gyakran jelentős javulást látható az oldalfelvételen a traumás kyphosis és a traumás gerincszűkület tekintetében. Az altatott, relaxált betegnél, amennyiben nyugalomban van, az idő múlása spontán nem befolyásolja a húzással elért eredményt. Azonban a beteg mozgatása, beleértve a relaxáns esetleges lejárta utáni saját mozgásokat, igen. Emiatt a ligamentotaxis után azonnal a beteg percutan csavaros-rudas rögzítése következik.

IV.3. Módszerek

Tizenöt beteget operáltunk egymás után, akik az AO szerinti A típusú vagy C típusú kompressziós csigolyatörést szenvedtek. Az adatokat retrospektív módon elemeztük.

A műtét előtti és utáni CT-vizsgálatokon a következő radiológiai méréseket végeztük. A segmentalis lordosist a medián sagittalis síkban a felső szomszédos csigolyatest felső zárólemeze és az alsó szomszédos csigolyatest alsó zárólemeze közötti szögként mértük. A törött csigolya magasságát a medián sagittalis síkban a felső szomszédos csigolyatest cranialis ventralis pontja és az alsó szomszédos csigolyatest caudalis ventralis pontja közti távolságként mértük. Ugyanezeket a méréseket a csigolyatest dorsalis oldalán is elvégeztük. A gerinccsatorna anteroposterior átmérőjét a medián sagittalis síkban a legszűkebb szinten mértük. Neuromonitorozást nem alkalmaztunk, mivel osztályunkon akut esetekben erre nincs lehetőség.

IV.4. Eredmények

A fent leírtak szerint végzett, ligamentotaxissal és percutan transpedicularis csavaros rögzítéssel kombinált sebészeti beavatkozást tizenöt kompressziós csigolyatörést

szenvedett betegen (hat nő, kilenc férfi) végeztük el. A betegek átlagéletkora 47 év volt (20-74 év). A következő eloszlásban alakultak ki csigolyatörések: Th.XII: 5, L.I: 7, L.II: 1, L.III: 1, L.IV: 1. Összesen 139 csavart ültettünk be 70 szegmensbe. Három idősebb beteg esetében a csavarbeültetést cementes augmentációval, vagyis vertebroplasztikával kombináltuk. Két esetben laminectomiát is végeztünk. A klinikai követés átlagosan 16 hónapig tartott. A gerinccsatorna szűkület átlagosan 6,5 mm-es (2,6-14,3 mm-es) posztoperatív javulást mutatott. A törött csigolyák magasságnövekedése a műtétek után átlagosan 11,0 mm (3,9 mm-21,9 mm) volt ventralisan és átlagosan 5,4 mm (tartomány 1-11,2 mm) volt dorsalisan. Preoperatív traumás kyphosis 14 esetben fordult elő, átlagosan 17 fokos preoperatív kyphosis és 1,8 fokos átlagos posztoperatív kyphosis (4.2 táblázat). Az egyetlen L.IV. törésben -21,3 fokos preoperatív kyphosis és -15,3 fokos posztoperatív kyphosis volt mérhető. A műtéti idő átlagosan 2 óra 34 perc volt (70-325 perc), a vérveszteség átlagosan 250 ml (150-400 ml). Az átlagos kórházi tartózkodás hat nap volt (4-9 nap). Neurológiai szövődményeket nem észleltünk, és nem tapasztaltunk sebgyógyulási problémát sem. Tizenegy beteg neurológiailag ép volt, vagy enyhe neurológiai rendellenességben szenvedett, például átmeneti zsibbadást (4.1 ábra) tapasztalt.

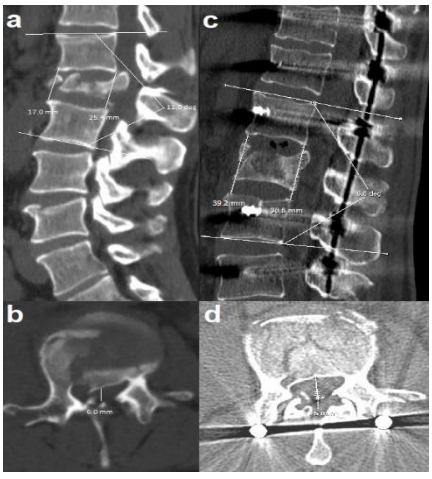

4.1. ábra *Egy AO C típusú L.I. sérülés figyelhető meg a bal oldali sagittalis (a) és axiális (b) felvételeken. A preoperatív felvételeken, a törés rotációs komponense (C-típusú sérülés) a processus spinosusokon megfigyelhető. A jobb oldali posztoperatív sagittalis (c) és axiális (d) képeken jól látható a gerinccsatorna sagittalis átmérőjének növekedése, a processus spinosusok újra rendeződése. A beteg neurológiailag intakt volt.*

A tizenöt eset közül a ligamentotaxis két esetben mutatott moderált hatékonyságot a gerinccsatorna szűkületének javításában, azonban ezekben az esetekben is a traumás

kyphosis és a magasságcsökkenés jelentősen javult a húzásra. Egyikük egy húszéves férfi beteg volt, akire farönk esett, és AO C típusú L.IV. törést szenvedett. A CT-felvételek ellenére azonban a fiatal beteg csodával határos módon neurológiailag intakt volt, így a laminectomia elmaradt. A másik eset egy 64 éves férfi volt, akit elütött egy autó. A beteg instabil Th.XII. csigolyatesttörés (AO besorolás szerint C típus), amely súlyos gerinccsatorna-szűkülettel társul. A teljes harántlézió paraplégiával a baleset pillanatában alakult ki. Véleményünk szerint a laminectomiával végzett dekompresszió értelmetlen teljes neurológiai deficitben (akut paraplegia, Frankel A), amely a súlyos diszlokációval járó sérülésből ered.

IV.5. Diszkusszió

A teljes test trakció és a MISS kombinációja biztonságosan és hatékonyan alkalmazható a kompressziós gerincsérülések akut sebészeti kezelésére, beleértve a szakrális régiót is; mindazonáltal a releváns közlemények száma igen korlátozott. Az extrakorporális ligamentotaxis által elért indirekt dekompresszió során a törött csigolyatest és a neuroforamen magassága növekszik, a gerinccsatorna átmérő nő, a traumás kyphosis korrekciója megtörténik. A műtéti idő, a vérvesztés, és az infekciós kockázat csökken. A módszer egyértelműen nem javasolható disztrakciós típusú sérülésekben, tehát az AO klasszifikáció szerint B típusú sérülések esetén. A bemutatott módszert elsődlegesen olyan betegek kezelésére javasoljuk, akiknél nincs, vagy csak igen enyhe neurológiai kórjelek vannak. Súlyosabb neurológiai kórjelek esetén a módszer alkalmazása egyéni mérlegelést igényel.

IV.6. Következtetés

A legtöbb esetben az extracorporalis ligamentotaxis és a MISS kombinációja terápiásan hatékonynak bizonyul. A módszer egyszerű, gyors, biztonságos és költséghatékony megoldás az AO szerinti A- vagy C-típusú törések kezelésére. A vizsgálatot gyengíti az alacsony esetszám.

V. Az anterior (ALIF) és a jobb oldali ferde (OLIF) lumbosacralis fúziók sebészeti technikái és eredményei

V.1. Bevezetés

A lumbosacralis átmenet degeneratív betegségeinek sebészi terápiája során a megközelítések két főcsoportra oszthatók: a hátulsó megközelítésekkel (PLIF, TLIF) a durazsák dekompressziója nyílt-direkt módon végezhetők el, míg az oldalsó-elülső megközelítések, mint, amilyen az anterolateralis (OLIF), és anterior (ALIF) megközelítések, fedett-indirekt dekompressziót tesznek lehetővé (5.1 ábra).

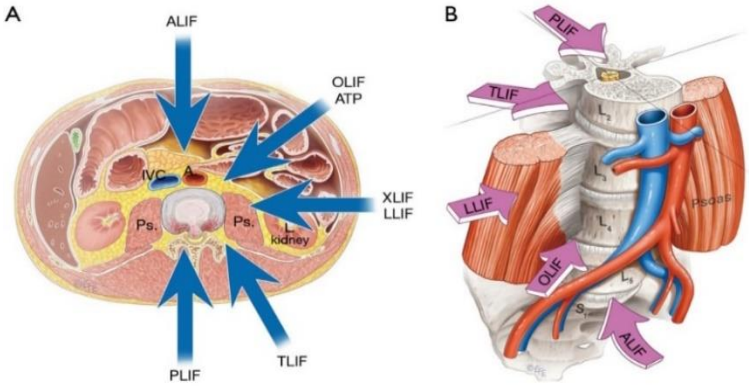

5.1. ábra *Az ágyéki gerinc feltárási irányai fúziós technikák szerint*

A lumbosacralis átmenetben az anterolateralis és anterior megközelítések közti választást az adott éranatómiai szituáció határozza meg: a lumbosacralis porckorongot elérhetjük az arteria és vena iliaca communisok (továbbiakban AIC és VIC) között, vagy tőlük lateralisan. Az egyik a klasszikus ALIF technika, melynek jellemzője, hogy a beteg háton Da Vinci fektetésben van. A feltárás Pfannenstiel metszésen keresztül anterior irányból történik. Ekkor a porckorongot az AIC és a VIC erek között érjük el. További technikai lehetőség a hagyományos OLIF technika lumbosacralis meghosszabbítása balról vagy jobbról. A klasszikus OLIF technikának megfelelően a műporckorong behelyezési pontja a lumbosacralis porckorong anterolateralis részén van, az „erek mellett”, a psoas izom és a nagy erek között. Az anterior és anterolateralis technikák fő kockázata a vérzés. A lumbosacralis porckorong elülső felszíne az AIC és a VIC és ágaik által minél inkább takart, az erek annál nagyobb mobilizációjára és eltartására van szükség a degenerált porckorongok eltávolításához és a műporckorong behelyezéséhez. Ez növeli a vérzés és

a thrombosis kockázatát. A műtéti tervezés során az ér mobilizálásának lehetőségei az MRI alapján előre jelezhetők. A klasszikus ALIF megközelítés akkor ajánlható, ha az AIC és VIC bifurkációi a lumbosacralis porckorongtól cranialis irányban helyezkednek el, és a lumbosacralis porckorong elülső felszíne szabad, vagy csak minimális VIC mobilizáció szükséges. Az iliocavalis átmenet caudalisabb helyzete, a zsírréteg hiánya az erek és a gerinc elülső felszíne között, valamint a lumbosacralis porckorong körüli osteophyták nehezíthetik a bal oldali VIC mobilizálását (5.2 ábra).

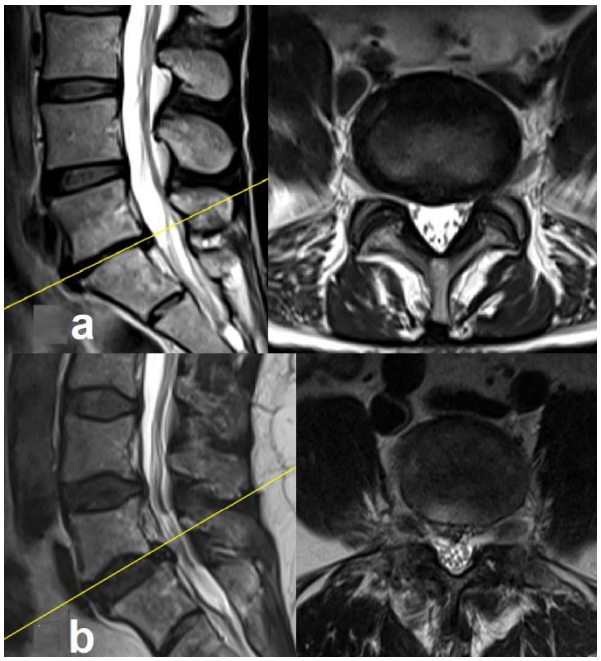

5.2. ábra *A lumbosacralis szegmens megközelítésében az éranatómiai szituáció határozza meg az OLIF és az ALIF közötti választást. Az (a) kép egy optimális beteget ábrázol az ALIF megközelítéshez. Az arteria és vena iliaca communisok (AIC és VIC) bifurcatioja a lumbosacralis porckorong felett található, így az erek által nem fedett. Ekkor az ALIF műporckorong beültetéséhez nem, vagy csak minimális érmobilizáció szükséges. A (b) képen a bifurkáció alacsonyan helyezkedik el, ezért a lumbosacralis porckoronghoz való hozzáféréshez szükséges a bal oldali VIC mobilizálása és nagyfokú eltartása, mely veszélyes lehet. Ez utóbbi esetben a jobb oldali OLIF megközelítés során a jobb oldali VIC medial felé történő eltartása kevésbé kockázatos.*

A lumbosacralis OLIF technika az esetek többségében bal oldalról történik. A jobb oldali megközelítés - a szakirodalmi adatok hiánya miatt - anekdotikusan kevésbé népszerű. Monocentrikus vizsgálatunkban szeretnénk demonstrálni, hogy a lumbosacralis OLIF műtét jobb oldalról biztonságosan végezhető eljárás, mely az elterjedtebb módszerekhez hasonló műtét utáni klinikai és radiológiai eredményeket produkál.

V.3. Módszerek

V.3.1. Betegpopuláció

Ebben a vizsgálatban csak olyan betegek vettek részt, akik egy segmentumot érintő lumbosacralis műtéten estek át kiegészítő dorsalis percutan transpedicularis csavaros-rudas rögzítéssel. 2018 februárja és 2020 februárja között 21 beteg esett át a lumbosacralis segmentumban végzett klasszikus ALIF műtéten (Johnson & Johnson, DePuy Synthes, Synfix evolution műporckorong), kiegészítve dorsalis percutan transpedicularis csavaros-rudas rögzítéssel (ALIF+D). Továbbá 2016 és 2022 között 20 beteg esett át a lumbosacralis segmentumban végzett jobb oldali lumbosacralis OLIF műtéten, akik kiegészítő dorsalis percutan transpedicularis csavaros-rudas rögzítést (OLIF+D) kaptak. A 20 OLIF+D beteg közül kettőnek post-discectomiás szindrómája, 12 betegnek spondylolysissel járó degeneratív spondylolisthesise, hatnak pedig spondylolysis nélküli degeneratív spondylolisthesise volt.

Az ALIF+D csoportban (n=21) egy betegnek volt post-discectomiás szindrómája, 19 betegnek pedig degeneratív spondylolisthesise spondylolysissel. Egy betegnél pedig degeneratív spondylolisthesis volt spondylolysis nélkül.

V.3.2. Eredményértékelés

A műtéti idő tartama, a vérveszteség, az implantátum meghibásodás és a sebgyógyulási zavarok kerültek felmérésre. Vizsgáltuk továbbá az alsó végtagok neurológiai funkcióját, valamint a hólyag és a bélműködést. A derék- és alsóvégtagi fájdalmakra vonatkozó vizuális analóg skála (VAS), valamint a műtét előtt és a betegkövetés során összegyűjtött Oswestry rokkantsági index (ODI, Oswestry disability index) kerültek gyűjtésre.

Ezen túlmenően a Pécsi Diagnosztikai Központban ugyanazon a CT-készülékkel készült preoperatív és kontroll CT-felvételeken radiológiai méréseket is történtek. A segmentalis lordosist a median sagittalis síkban mértük az ágyéki V-ös csigolyatest felső zárólemeze és a sacrum plató közötti szögként. Az elülső segmentalis magasságot (ASH,

anterior segmental height) a median sagittalis síkban mértük az ötödik ágyéki csigolyatest ventralis cranialis sarka és a sacrum plató ventralis sarka közötti távolságként. A hátsó segmentalis magasság (PSH, posterior segmental height) esetében hasonló méréseket végeztünk a csigolyatest dorsalis részén. A fúziót csontablakos CT-n értékeltük.

V.6. Eredmények

Egyik betegnél sem alakultak ki neurológiai tünetek a műtét előtt vagy után, és nem történt implantátum hiba, sem sebgyógyulási zavar. Az ALIF+D és OLIF+D csoport posztoperatív adatai között nem volt statisztikailag szignifikáns különbség a segmentalis lordosis szög ($p=0,354$), az ASH ($p=0,297$), a PSH ($p=0,404$), az ODI ($p=0,824$), vagy VAS derék- és lábfájdalmak pontszámai ($p=0,682$ és $p=0,979$) között. Az OLIF+D csoportban a vérveszteség azonban trendszerűen magasabb volt ($p=0,058$), a műtéti idő pedig szignifikánsan hosszabb ($p=0,009$) az ALIF+D technikával operált betegekhez képest. Mindkét műtéti idő magába foglalja a dorsalis rögzítést a hason fekvő helyzetbe való átfektetéssel. A betegcsoporton belül a preoperatív és posztoperatív adatokat összehasonlítva megállapítható, a csigolyák magasságnövekedése ($p<0,001$) és a segmentalis lordosis növekedés ($p<0,001$) mindkét csoportban szignifikáns volt. Mind az ALIF+D, mind a jobb oldali lumbosacralis OLIF+D műtétek statisztikailag szignifikáns csökkenést eredményeztek a preoperatív és posztoperatív ODI, a VAS derék- és alsó végtag pontszámaiban ($p<0,001$ az összesre).

V.7. Diszkusszió

Az ALIF+D és a jobboldali OLIF+D megközelítés előnyei és hátrányai

Vizsgálatunkban a műtét idő hossza az ALIF+D esetében statisztikailag szignifikánsan rövidebb volt, amit azzal tudtunk magyarázni, hogy a lumbosacralis OLIF+D esetében minden esetben szükség volt bizonyos mértékű időigényes vascularis manipulációra, mobilizációra. Ugyanakkor erre nem volt szükség, vagy csak minimális mértékben az

ALIF+D műtétek esetében, mivel ezekben az estekben a lumbosacralis porckorong nem volt fedett a nagyerek által, emiatt nem, vagy csak minimális mértékben volt szükséges az érmobilizáció és azok eltartása. Szintén a vascularis manipuláció szükségességével tudjuk magyarázni az OLIF+D műtétekkel járó enyhén magasabb vérvesztést is. Mégis a lent részletezett okokból, a jobb oldali OLIF+D megközelítés esetében a jobb oldali VIC medialis irányba történő eltartása biztonságosabb és technikailag egyszerűbb, mint a bifurcatio vagy a bal oldali VIC mobilizációja és eltartása. Ez előnyös abban az esetben, ha a sebész nem ALIF expert vagy nem áll rendelkezésére a feltáráshoz hasi- vagy érsebészeti segítség. Az OLIF és ALIF műtétek jobb eredményeket produkálnak műtéti idő és vérvesztés tekintetében a dorsalis megközelítéseknél, mint például a TLIF.

A bal és a jobb oldali OLIF+D megközelítések közötti különbségek

Ahogy már említettük, az ALIF és OLIF műtétek egyik legnagyobb kockázata a vérzés. A jobb oldali VIC és AIC mobilizálása kevésbé kockázatos a jobb oldali erek egyenesebb lefutása miatt. A jobb oldalon a VIC-hoz futó iliolumbalis vénák egyenesebbek, hosszabbak és kisebb kaliberűek, így könnyebben leköthetők, mint a bal oldalon. Ezért a módszerek közötti választás az adott érrendszeri helyzettől függ. A klasszikus ALIF módszer akkor javasolható, ha a bifurkáció az L.V. discusról cranialisan helyezkedik el, és az L.V. discus elülső felszíne szabad, vagy csak minimális VIC mobilizációra van szükség. Ebben az esetben a klasszikus prepsoas lumbosacralis OLIF+D technika ajánlható. Kutatásunk hátránya a monocentrikus jelleg, továbbá a korlátozott számú eset. További vizsgálatokra van szükség nagyobb betegcsoportokon, hogy több tapasztalatunk legyen a jobb oldali OLIF+D megközelítéssel kapcsolatban.

V.8. Következtetés:

Az esetek döntő többségében a jobb oldali feltárásból végzett lumbosacralis OLIF+D műtét biztonságosan végezhető műtét a lumbosacralis segmentum degeneratív betegségeiben, mely az ALIF+D technikának megfelelő alternatívát jelent.

VI. A zLOCK kisízületi implantátum klinikai vizsgálata

VI.1. Bevezetés

A derékfájdalom a populáció közel 100 százalékát érinti élete során legalább egy alkalommal. A kiváltó ok többnyire a degeneratív instabilitás, melyet kopásos eltérések okoznak. A sebészi fúzió kialakításának a célja a csontos fúzió lehetőségének a megteremtése, mely létrejötte az instabilitás megszüntetését is jelenti. Számos dorsalis fúziós rendszer ismert. Ezeknek a rendszereknek a nagyrésze standardként transpedicularis csavarokat és azokat összekötő rudakat használ a fúzió létrehozása céljából. A pontos csavar behelyezés kritikus jelentőségű. A csavar pontatlan behelyezése a csontot körülvevő lágy részek, idegek vagy erek sérüléséhez vezethet. A transpedicularis csavar alternatíváját jelentheti a kisízületi implantátum alkalmazása. A feltételezés szerint ennek a segítségével a kisízület szilárdan stabilizálható, így továbbra is elérhető a fúzió kialakulása.

VI.2. A zLOCK kisízületi fúziós implantátum

A Zygofix által fejlesztett zLOCK kisízületi implantátum segítségével végzett minimálisan invazív kisízületi fixatio lehetőségét vizsgáltuk. Az implantátum titánból készül, a kisízületi résbe kerül, és a kisízületi csontba kétoldalt fémkampóival kapaszkodik. Az implantátum a beültetés során felveszi a kisízületi rés ívelt alakját és megakadályozza a degeneratív eredetű túlmozgást a kisízületben. A zLOCK eszköz a gerinc mozgássegmentumának a stabilizálására szolgál. A zLOCK implantátumot minimálisan invazívan kell behelyezni percutan technikával, vagy kis bőrmetszéseken (20 mm) keresztül mindkét oldalon. Ezáltal csökkenthető az invazivitás, a műtét utáni fájdalom, a műtéti vérvesztés és a műtét időtartama, valamint a felépülési időszak.

A vizsgálat során két implantátumot alkalmaztunk: zLOCK_rev8 és ennek továbbfejlesztett változatát, a zLOCK_rev9-et (6.1 ábra).

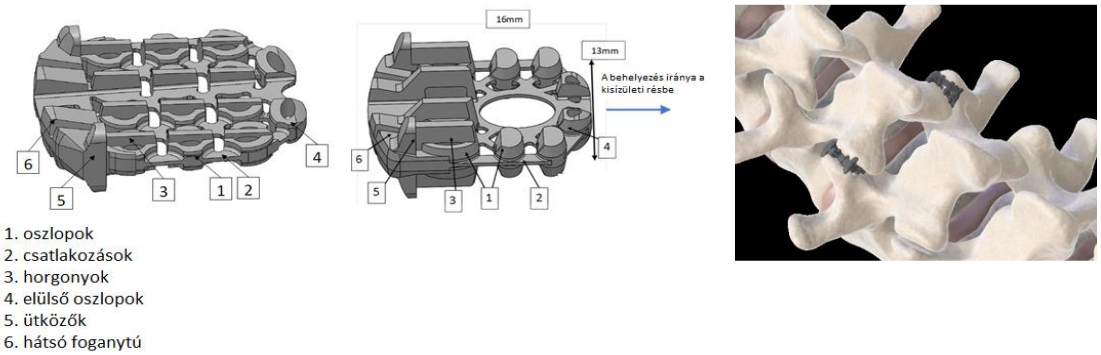

6.1. ábra *A zLOCK_rev8 implantátum látható a bal oldalon, a továbbfejlesztett zLOCK_rev9 implantátum pedig középen. Jobb oldalon a beültetett kisízületi implantátum látható, mely felveszi a kisízület ívelt alakját.*

Jelen pilot vizsgálunk egyik eredményeként az első 12 esetéből nyert tapasztalatok alapján a zLOCK_rev8 implantátum az alábbi módon került továbbfejlesztésre: a továbbfejlesztett zLOCK_rev9 kisízületi implantátumon a csontba süllyedő és stabilitást adó horgonyok kialakítása módosult, megnövelték azok méretét az implantátum hátsó felszínén (hosszabb, szélesebb és magasabb horgonyok). A nagyobb horgonyok alapjaként a hátsó oszlopsor is nagyobb lett. A zLOCK_rev9 implantátum közepére ovális lyuk került, melynek célja, hogy lehetővé tegye a további csonthíd képződést, és opcionálisan egy kisízületi csavart is be lehet ültetni rajta.

VI.3. Módszerek

A feltételezésünk az volt, hogy a kisízületi implantátummal válogatott esetekben kiváltható a csavaros rudas rögzítés. Ennek igazolására nyílt, prospektív, egy kezelési karos, intervenciós klinikai vizsgálatot végeztünk. A vizsgálat 2018. február 16-án megkapta az orvostechnikai eszközök Országos Gyógyszerészeti és Élelmezés-egészségügyi Intézet Etikai Bizottsági jóváhagyását. A klinikai vizsgálati protokoll száma DNS-2275. A vizsgálat során azt vizsgáltuk, az új implantátum biztonságosan és hatékonyan alkalmazható-e. A vizsgálat során zLOCK kisízületi implantátumot egy

segmentum stabilizációja során vizsgáltuk, melynek célja a kisízületi csontos fúzió elősegítése. Ezt OLIF műtéttel, az OLIF során behelyezett műporckoronggal kombinálva, és stand-alone módon is használtuk az alábbi kórképekben: degeneratív spondylolistheis Meyerding I, gerinccsatornaszűkület, kisízületi degeneratio. Összesen 21 beteget szűrtünk, de csak 20-at vontunk be a vizsgálatba, és követtük őket 24 hónapon keresztül. Minden beteg hat vizsgálaton esett át, köztük egy szűrővizsgálaton, egy intraoperatív vizsgálaton és négy műtét utáni kontroll ellenőrzésen (a műtét után 6 héttel, valamint 3, 12 és 24 hónappal). Az alább részletezett módokon radiológiai mérések történtek, továbbá a fájdalom és fogyatékosság mérése, és az esetleges műtéti szövődmények, sebgyógyulási zavar rögzítésre kerültek. A kisízületi implantátum kimozdulása, a műporckorong besüllyedése és a csontos fúzió kialakulása is vizsgálat tárgyai voltak.

VI.3.1. Sebészeti technikák, implantátumok és betegcsoportok

A zLOCK implantátumokat a középvonal kétoldalán ültetjük az ágyéki kisízületekbe csontgrafttal vagy anélkül, minimálisan invazív, transzmuszkuláris feltárással. Egyes betegeknél az over-the-top dekompressziót önálló, vagyis stand-alone zLOCK implantátummal kombinálva alkalmaztuk, direkt dekompressziót érve el (6.2. ábra).

6.2. ábra *A sagittalis és AP képek a beültetett OLIF műporckorongot ábrázolják a zLOCK-kal kombinálva.*

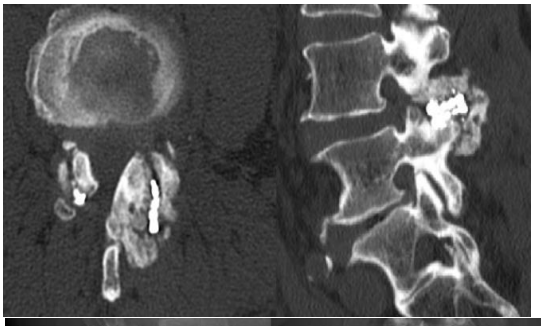

6.3. ábra *Az over the top dekompresszió és zLOCK körül kialakult csontfúzió a bal oldalon látható. A jobb oldalon a képek azt mutatják, hogy műporckorong (angolul műporckorong) nem került beültetésre, tehát ez egy önálló, stand-alone zLOCK implantátum beültetés volt.*

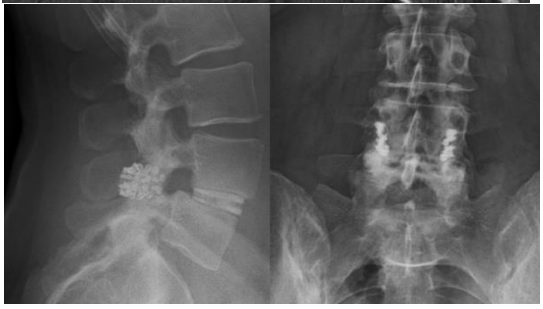

Néhány betegnél a gerincbetegségüknek megfelelően indirekt dekompressziót értünk el OLIF technikával beültetett műporckorong segítségével, a zLOCK-kal történt stabilizálás mellett (6.3 ábra).

VI.3.2. A fájdalom és a fogyatékosság felmérése

A derék- és az alsó végtagi fájdalom műtét előtti és utáni fájdalomszintjeinek a felmérésére vizuális analóg skálát használtunk a műtét előtt, a műtét utáni hazabocsátási napon, a műtét utáni hatodik héten, továbbá a 12. és 24 hónapban. Hasonlóképpen, az Oswestry rokkantsági pontszámokat (ODI, Oswestry disability scores) ugyanazokban a fent felsorolt időpontokban mértük fel.

VI.3.3. Radiológiai értékelés és kisízületi fúzió

A műtétet követő 1. napon vékony szeletes 2 mm-es CT vizsgálatot végeztünk, majd a műtét utáni 12. és 24. hónapban megismételtük a CT-t, hogy a csontos fúzió kialakulását qualitatívan felmérjük a zLOCK implantátumba növő csonttüskék vizsgálatával.

Flexiós/extenziós ágyéki gerinc oldalnézeti röntgenfelvételeket készítettünk a transzláció (az operált segmentumot alkotó két szomszédos csigolya közti elcsúszás) és a segmentalis lordosis (az operált segmentumot alkotó két szomszédos csigolya közti szögeltérés változás) meghatározására 6 héttel, 3, 12 és 24 hónappal a műtét után.

VI.3.4. Kisízületi fúzió

A gerincstabilizáló műtét után kialakult csontos fúzió radiológiai kritériumai a szakirodalomban pontatlanul definiáltak. A vizsgálat során az FDA (U.S. Food and Drug Adminsitration) gerinc csontos fúziójának a radiológiai meghatározására vonatkozó irányelveit követtük:

· bizonyíték az érintett segmentumot alkotó csigolyákat áthidaló-összekötő trabecularis csont kialakulására (pl. az érintett csigolya zárólemezek között a csigolyák közötti

porckorongpótló eszközökben vagy körül, a kisízületekben vagy körül); transzlációs mozgás <3mm; és· szögmozgás <5°.

VI.4. Eredmények

A 20 beteg műtétje 2018-2022 között történt a PTE KK Idegsebészeti Klinikán. Az átlagos műtéti idő a bőrmetszéstől a bőrzárásig 213 ± 42 perc (135-275 perc) volt.

VI.4.1. Nemkívánatos események (adverse event, AE) és súlyos nemkívánatos események (Serious adverse event, SAE) a vizsgálatban

A zLOCK_rev8 esetében 2 SAE-t észleltünk: egy esetben sebfertőzés és egy betegnek további műtétre volt szüksége, mivel a műporckorong feltehetően subklinikai csontritkulás talaján az alatta fekvő csigolyatestbe süllyedt. Emiatt ebben az esetben gerinc további stabilizálása cementtel augmentált transpedicularis csavarokkal megtörtént. Egyetlen AE-t figyeltünk meg zLOCK_rev8 esetében: tünetmentes zLOCK_rev8 kicsúszás a kisízületből (6.4 ábra).

6.4. ábra *A felső képen a műtét utáni 1. napon készült kontroll CT látható. Az alsó kép 1 évvel a műtét után készült: a bal oldali zLOCK_rev8 migrációját ábrázolja. A beteg tünetmentes volt.*

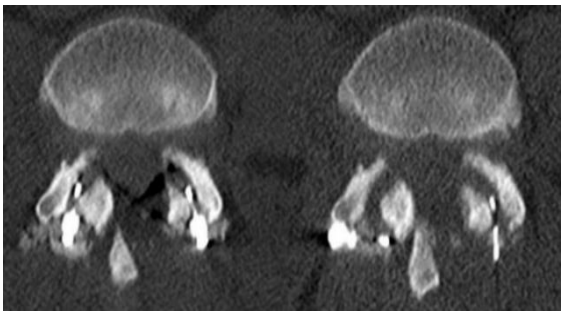

A zLOCK_rev9 esetében 3 db SAE-t észleltünk: a zLOCK_rev9 kicsúszása miatt 3 betegnek instabilitással összefüggő fájdalom miatt további műtétre volt szüksége. Ezekben az esetekben a gerinc további stabilizálása történt meg transpedicularis csavarokkal és OLIF technikával beültetett műporckorong segítségével. Ennek hatására panaszaik jelentősen javultak. Idegrendszeri vagy egyéb tartós károsodást okozó szövődmény nem volt. Két AE-t figyeltünk meg zLOCK_rev9 esetében: két esetben tünetmentes zLOCK_rev9 kicsúszás a kisízületből. A 6.5 ábra egy példát mutat be a zLOCK_rev9 kicsúszására.

6.5. ábra A *zLOCK_rev9 teljesen kimozdult a jobb oldalról. A bal oldali CT kép 1 nappal a műtét után, a jobb oldali CT kép 12 hónappal a műtét után készült. A beteg tünetmentes volt.*

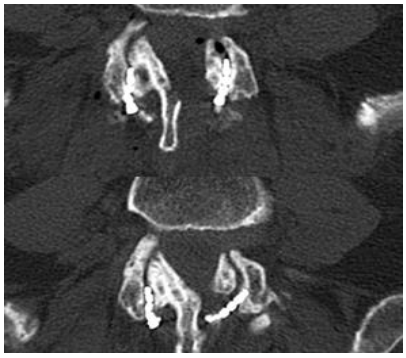

Mindegyik betegcsoportban szignifikáns javulást észleltünk a VAS és az ODI tekintetében a vizsgálat követési időszakában. A betegek nagyon alacsony száma miatt lehetetlen statisztikai következtetést levonni. Mind a kvantitatív (transzlációs- és szögeltérés mérések), mind a kvalitatív (csonttüske azonosítása vékony, szeletes CT képeken) radiológiai vizsgálatok a 24. hónapban kisízületi csontos fúziót mutattak az A, C és D csoportba tartozó összes betegnél. A B csoportban azonban nem alakult ki csontos fúzió a 19-es betegnél a 24. hónapban. Meg kell jegyezni, hogy csontos fúzió még nem volt jelen a műtét után 12 hónappal az A csoportba tartozó 6,7,8 betegeknél.

VI.5. Diszkusszió

Az ergonomikus rendszerek, mint például a zLOCK rendszer, szintén a kisízületi résbe kerülnek, azonban a beültetés során felveszik a kisízületi rés egyedi alakját és megakadályozzák a degeneratív eredetű túlmozgást a kisízületben. A klinikai vizsgálatunk során igazolást nyert, hogy a zLOCK kisízületi implantátum válogatott esetekben alternatívája lehet a transpedicularis csavaros-rudas rögzítő rendszereknek. Behelyezése minimális vérveszteséggel, percutan technikával elvégezhető. A vizsgálat első 12 esetéből nyert tapasztalatok, és különösen a 02-13. betegnél értékelt segmentum stabilizálódás mértéke alapján az implantátum továbbfejlesztésre került.

VI.6. Következtetés

A jelen klinikai tanulmányunkat előzetes vizsgálatként (pilot study) végeztük el a zLOCK facet fúziós rendszer biztonsági értékelésére. Ennek eredményeként arra a következtetésre jutottunk, hogy a zLOCK stabilizálhatja az ágyéki segmentumot, és a műtét után 24 hónappal kialakulhat a kisízület csontos fúziója, ha az implantátum a kisízületben marad. Meg kell jegyezni, hogy a fúzió radiológiai detektálása kihívást jelent a zLOCK implantátum körül kialakuló fém műtermék miatt. A zLOCK sikerességi aránya a fúzió elérésében jobbnak tűnik, ha OLIF technikával beültetett műporckoronggal kombináljuk. A zLOCK, még ha ki is mozdult, soha nem okozott neurológiai károsodást; az implantátum migrációja mindig dorsalis irányba, az izomzat fele történt. A zLOCK_rev9 több kicsúszással járt, mint zLOCK_rev8, ezért további módosításokra van szükség mind a zLOCK kisízületi implantátum, mind a műtéti technika és eszközök terén, hogy a zLOCK a kisízületen belül maradjon. Bár a betegek alacsony száma miatt lehetetlen következtetéseket levonni a zLOCK VAS-ra és ODI-ra gyakorolt hatásáról, úgy tűnik, hogy a javulás hasonló a csak dekompressziós, implantátum beültetés nélküli vizsgálatok eredményeihez. További vizsgálatokra van szükség a fúzió, különösen a zLOCK kisízületi fúzió VAS-val és ODI-val kapcsolatos hatékonyságának bizonyítására ágyéki degeneratív gerincbetegségekben.

Publikációs lista **(összesített impact faktor 15.2)**

Jelen dolgozat alapjául szolgáló publikációk

1. Szabó V, Nagy M, Büki A, Schwarcz A. Percutaneous Spine Fusion Combined with Whole-Body Traction in the Acute Surgical Treatment of AO A- and C-Type Fractures: A Technical Note. World Neurosurg. 2022 Mar;159:13-26. doi: 10.1016/j.wneu.2021.12.032. Epub 2021 Dec 13. PMID: 34915207. Impact factor: 2.2

2. Szabó V, Berta B, Nagy M, Kulcsár D, Perlaki G, Schwarcz A. The Alternative Approach to the Lumbosacral Segment: The Right-Sided Oblique Lumbar Interbody Fusion Compared with Anterior Lumbar Interbody Fusion. World Neurosurg. Published online February 22, 2025. doi:10.1016/j.wneu.2025.123823 Impact factor: 2.0

3. Szabó, V., Lakosi, F., Nagy, M., Dóczi, T., Büki, A., & Schwarcz, A. (2022). Minimálisan invazív és O-arm asszisztált en bloc gerincdaganat-reszekciók [Minimally invasive and O-arm assisted en bloc spinal tumor resections]. Ideggyogyaszati szemle, 75(1-02), 65–72. https://doi.org/10.18071/isz.75.0065 Impact factor: 0.9

4. Szabó, V., , Büki, A., , Dóczi, T., , & Schwarcz, A., (2018). Minimálisan invazív, extrapleuralis, anterolateralis gerincfeltárás [Minimally invasive, extrapleural-anterolateral approach to the spine]. Ideggyogyaszati szemle, 71(9-10), 293–301. https://doi.org/10.18071/isz.71.0293 Impact factor: 0.9

5. Minimálisan invazív, anterolateralis, extrapleuralis gerinc feltárás: esetismertetések

Gerincgyógyászati szemle (ISSN: 2064-8324) 4: (2) pp. 34-41. (2017)

További publikációk

6. Hocsak, E., Szabo, V., Kalman, N., Antus, C., Cseh, A., Sumegi, K., Eros, K., Hegedus, Z., Gallyas, F., Jr, Sumegi, B., & Racz, B. (2017). PARP inhibition protects mitochondria and reduces ROS production via PARP-1-ATF4-MKP-1-MAPK retrograde pathway. Free radical biology & medicine, 108, 770–784. https://doi.org/10.1016/j.freeradbiomed.2017.04.018 Impact factor: 6

7. Környei, B. S., Szabó, V., Perlaki, G., Balogh, B., Szabó Steigerwald, D. K., Nagy, S. A., Tóth, L., Büki, A., Dóczi, T., Bogner, P., Schwarcz, A., & Tóth, A. (2021). Cerebral Microbleeds May Be Less Detectable by Susceptibility Weighted Imaging MRI From 24 to 72 Hours After Traumatic Brain Injury. Frontiers in neuroscience, 15, 711074. Impact factor: 3.2

Előadások

12. MAY. 2018. A Magyar Idegsebészeti Társaság és a Magyar Neuroonkológiai Társaság Közös Kongresszusa, Pécs: Extrapleurális feltárás alkalmazása a gerinc degeneratív, traumás és gyulladásos kórfolyamatiban

Poster presentations:

4-6. OKT, 2012: A Magyar Biokémiai Egyesület Jelátviteli Szakosztályának III. Konferenciája, Esztergom: A PARP-1 extranukleáris hatásainak vizsgálata

Rácz Boglárka, Szabó Viktor, Hocsák Enikő, Kálmán nikoletta, Gallyas Ferenc, Sümegi Balázs

13-16. JUN, 2012: FEBS 3+Meeting, Opatija, Croatia: A new mechanism for cytoplasmatic effect of PARP-1

Boglarka Racz, Viktor Szabo, Eniko Hocsak, Ferenc Gallyas JR, Balazs Sumegi

03. SEP, 2011: 4th European Conference on chemistry for Life Sciences (4ECCLS): A new mechanism for cytoplasmatic effect of PARP inhibitor PJ-34

Boglarka Racz, Viktor Szabo, Eniko Hocsak, Ferenc Gallyas JR, Balazs Sumegi

Köszönetnyilvánítás

Elsősorban hálás köszönetem fejezem ki Prof. Dr. Schwarcz Attilának, akinek a tapasztalata és az idegsebészetben elért eredményei, illetve a felém tanúsított türelme nélkül sem a Phd dolgozatomat adó vizsgálatok, sem pedig jelen dolgozatom nem jöhetett volna létre. Kezdeti tudományos képzettségem hiányában rendíthetetlen nyugalommal tanította meg az alapvető írott és íratlan szabályokat a tudomány útján, kezdve a tudományos publikációk írásával, a klinikai vizsgálatok lebonyolításáig.

Köszönöm a belém fektetett bizalmat és a klinikán biztosított lehetőséget Prof. Dr. Büki Andrásnak.

Köszönöm Munkatársaimnak, a Klinika Közösségnek a segítséget és kitartó támogatást.

Köszönöm korábbi Kollégáimnak, Dr. Lencsés Tamásnak és Dr. Pazdernyik Szilárdnak a bizalmat, és a belém fektetett időt és energiát a kezdeti időszakban.

Köszönöm családomnak és barátaimnak az időt, és azt, hogy általuk hacsak rövid időre is, de olykor feledni tudom a munkánk során napi szinten megélt lelki megterhelést.

Végül köszönöm Feleségemnek a kitartó bíztatást, és fáradhatatlan áldozathozatalt, hiszen a Tőletek elvett idő anyagiakban nem mérhető, és semmi nem adhatja vissza.

Check for updates

Percutaneous Spine Fusion Combined with Whole-Body Traction in the Acute Surgical Treatment of AO A- and C-Type Fractures: A Technical Note

Viktor Szabó, Máté Nagy, András Büki, Attila Schwarcz

BACKGROUND: **A diminished level of pain following the operation and shortened hospitalization are the distinct advantages of minimally invasive spine surgery (MISS). However, manipulating the spine with additional MISS tools (e.g., distraction and compression devices) is often cumbersome. Our paper draws attention to a cost-free, fast, indirect decompression method that can be used in the acute treatment of thoracolumbar spine fractures. The presented method involves ligamentotaxis by whole-body traction in the operating room combined with percutaneous spine fixation.**

METHODS: **Fifteen patients with thoracolumbar injuries A type and C type (without distraction) by AO classification were operated sequentially with the combination of whole-body traction and percutaneous minimally invasive spine fixation. Data were analyzed retrospectively.**

RESULTS: **A total of 139 screws were implanted into 70 segments in 6 female and 9 male patients. The average clinical follow-up was 16 months. Average preoperative traumatic kyphosis was 17 degrees, and an average postoperative kyphosis was 1.8 degrees. The fractured vertebrae's height gain was an average of 11.0 mm (range 3.9–21.9 mm) ventrally and an average of 5.4 mm (range 1–11.2 mm) dorsally after the surgeries. The spinal canal space narrowing showed an average 6.5 mm improvement postoperatively. Operative time averaged 2 hours and 34 minutes, and blood loss averaged 250 mL (range 150–400 mL). No neurologic complications and wound healing problems were observed.**

CONCLUSIONS: **The combination of MISS and whole-body traction provided successful anatomical correction in thirteen of the fifteen cases of compression type thoracolumbar fractures without extensive surgical exploration.**

INTRODUCTION

The treatment of a patient suffering from a severe spinal injury implies immense financial and social burdens on the health system, the patient, and the patient's and family members' quality of life.[1-3] Inappropriate treatment can lead to secondary nervous system injuries resulting in life-long consequences. In the last few decades, in the treatment of thoracolumbar injury classification and severity score 5–10 thoracolumbar fractures, surgical repair techniques came to the fore because of early surgical care, whereas conservative methods were applied to the treatment of elderly or multimorbid patients,[4] although controversies still exist.[5,6]

There are 3 main surgical therapeutic goals associated with unstable spine fractures: the decompression of the nerve structures, the correction of the traumatic deformity, and restoring stability to the spine while preserving the fracture reduction. Regarding surgical techniques, the aforementioned therapeutic goals can be completed in an open-direct or covered-indirect manner, depending on the type and severity of the fracture and neurologic state. Open approaches and direct decompression continue to be more prevalent worldwide, even when more patient-friendly and cost-effective methods are available.[7]

Key words
- Fracture
- Ligamentotaxis
- Minimally invasive spine surgery
- Traction

Abbreviations and Acronyms
AO: Classification by AO (Arbeitsgemeinschaft für Osteosynthesefragen) Foundation
CT: Computed tomography
L.IV: Fourth lumbar vertebra
MISS: Minimally invasive spine surgery
Th.XII: Twelfth thoracic vertebra

Department of Neurosurgery, Medical School, University of Pécs, Pécs, Hungary

To whom correspondence should be addressed: Viktor Szabó, M.D. [E-mail: szabo.viktor@pte.hu]

Citation: World Neurosurg. (2022) 159:13-26.
https://doi.org/10.1016/j.wneu.2021.12.032

*Journal homepage: **www.journals.elsevier.com/world-neurosurgery***

*Available online: **www.sciencedirect.com***

1878-8750/© 2021 The Author(s). Published by Elsevier Inc. This is an open access article under the CC BY-NC-ND license (http://creativecommons.org/licenses/by-nc-nd/4.0/).

Figure 1. Whole-body traction is demonstrated: extension along the spine's longitudinal axis is generated by pulling the patient's shoulders and ankles. The precise placement of cushions below the chest and pelvis helps the reduction of the fractured spine.

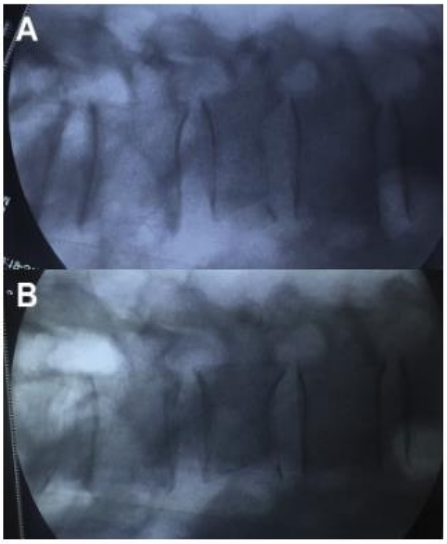

Figure 2. The sudden improvement of the traumatic kyphosis, traumatic spinal stenosis, and the fractured vertebral body's height is easily observed on the C-arm images taken in the operation room before (**A**) and after (**B**) whole-body traction.

In our paper, we would like to draw attention to an acute, indirect decompression method that involves the combination of whole-body traction and percutaneous pedicle screw fixation. The presented method can be used in AO A- or C-type compression thoracolumbar injuries.[8]

In terms of decompression and deformity correction, the principle of the method is closed reduction performed by traction, which has been well-known in many forms since Lorenz Böhler.[9] The concept of traction is widely known in the treatment of degenerative spine diseases, including the safe application in the treatment of childhood scoliosis.[10]

In the treatment of thoracolumbar spine fractures, ligamentotaxis has already been applied in several ways. In an open surgical approach, the ligamentotaxis was applied to achieve spinal canal decompression and reduce deformity.[11-18] Whole-body traction also has been applied to reduce spine fracture with severe dislocation, either preoperatively with halo-bifemoral traction for 48 hours[19] or intraoperatively by manual forces in open surgeries.[20]

Similar to ligamentotaxis in open surgeries performed by pedicular screws, whole-body traction ligamentotaxis is also performed and has proved beneficial in conservative monotherapy,[21] similar to Crutchfield's traction treatment of neck injuries.[22,23] In terms of restoring stability to the spine, percutaneous spinal fixation is as well known.

SURGICAL TECHNIQUE

As mentioned previously, 3 main therapeutic goals are associated with unstable spine fractures: decompression of the nerve structures and the correction of the traumatic deformity are achieved by whole-body traction. The third goal, restoring stability to the thoracolumbar spine while preserving the fracture reduction, is achieved by percutaneous pedicle screw fixation.

Planning

One of the most important parts of percutaneous spine surgery is meticulous planning. Bone windowed computed tomography (CT) pictures are preferred, which also depicts the patient's skin surface on the section concerned. Three measurements are necessary on both sides, for every affected level: the pedicle diameter, the length of the pedicular screws, and the distance of the incision from the midline.

Patient Positioning

We used Maquet Otesus Operating Table (Getinge Group, Getinge, Sweden) in all cases. Following the induction of general anesthesia and application of muscle relaxants, we carefully roll the patient to a prone position. Supportive cushions are applied below the chest and pelvis. It was regularly found that traumatic kyphosis can be partially corrected by the appropriate positioning of the pelvis and chest. The patient's arms are in a prone Superman position to avoid potential summation shadows. Patient positioning is followed by the whole-body traction.

Indirect Decompression with Whole-Body Traction

Ligamentotaxis is achieved by whole-body traction along the longitudinal axis of the spine by pulling the patient's shoulders and ankles or pelvis (**Figure 1**). If lower-limb trauma has occurred, the pelvis is pulled downward axially instead of the ankles. This procedure is carried out with a gradually increasing force manually for 20–30 seconds during the whole-body traction. Lateral fluoroscopy control is implemented during and following the whole-body traction to control the tractive force. The theoretical

Table 1. Comparison of Preoperative and Postoperative Measured Values of the Spinal Canal Diameter and Vertebral Body Height

Sex (F/M), Age at the Time of the Surgery (Years), Type of Fracture (AO Classification)	The Spinal Canal Diameter Preoperatively and Postoperatively, and the Difference Between Them, mm	The Vertebral Body Height Preoperatively and Postoperatively, and the Difference Between Them Ventrally, mm	The Vertebral Body Height Preoperatively and Postoperatively, and the Difference Between Them Dorsally, mm
1. M 51 L.I. AO C	5.0/11.5 6.5	17.0/38.9 21.9	25.4/36.6 11.2
2. F 65 L.I. AO A4	9.5/17.5 8	26.6/40.3 13.7	26.5/36.5 10
3. F 61 L.I. AO A3	10.0/16.1 6.1	24.0/36.4 12.4	28.1/33.0 4.9
4. M 18 L.III. AO A3	13.0	47.4	37.3
5. F 38 L.I. AO A4	8.1/14.3 6.2	17.5/32.8 15.3	24.4/31.8 7.4
6. M 57 L.II. AO A4	4.7/8.8 4.1	36.1/44.3 8.2	34.3/39.0 4.7
7. M 42 Th.XII. AO A3	12/16 4	30.0/44.5 14.5	35.4/41.0 5.6
8. F 67 Th.XII. AO A4	8.2/12.8 4.6	20.4/35.5 15.1	22.2/32.2 10
9. M 44 L.I. AO A4	8.5/10.6 2.1	30.8/38.6 7.8	35.1/38.2 3.1
10. F 76 L.I. AO A4	6.6/10.2 3.6	19.7/29.1 9.4	25.2/29.4 4.2
11. M 29 Th.XII. AO C	2.1/10.8 8.7	22.9/36.8 13.9	30.3/35.1 4.8
12. M 38 Th.XII. AO C	0/14.6 14.6	27.0/39.3 12.3	35.0/35.6 0.6
13. M 64 Th.XII. AO C	0.9/7.5 6.6	27.9/31.9 4.0	29.8/33.5 3.7
14. F 46 L.I. AO A2	13.8/16.4 2.6	32.2/37.1 4.9	33.2/34.1 0.9
15. M 20 L.IV. AO A4	1.5/5.4 3.9	39.5/43.4 3.9	31.2/39.5 8.3

F, female; M, male; AO, Classification by AO (Arbeitsgemeinschaft für Osteosynthesefragen) Foundation; L, lumbar; Th, thoracic.

possibility of "overstretching" is prevented by fracture selection (i.e., only compression injuries) and radiograph control during whole-body traction. Often, maximum human strength is necessary. If and when required, the maneuver can be repeated several times. Typically, substantial improvements can be noticed on C-arm images regarding the vertebral body's height, traumatic kyphosis, and traumatic spinal stenosis (**Figure 2**). Time does not seem to have a substantial effect on whole-body traction in the operating room in relaxed patients under general anesthesia, but the movement of the patient does. For this reason, whole-body traction was immediately followed by minimally invasive spine surgery (MISS) of the spine. Only immediate post-traction spinal fixation can ensure that the effect of whole-body traction is not reduced.

Implants

The Longitude II system (Medtronic, Minneapolis, Minnesota, USA) was used in all cases. Bilateral polyaxial cannulated titanium pedicle screws of 5.5 to 7 mm in diameter were used in every case. In our opinion, usually, 4 pedicle screws above the fracture and 4 pedicular screws below the fracture provide adequate stability. So usually, 10 screws are used, including the fractured vertebra. At a younger age, a shorter construct can be sufficient with adequate bone quality. We used 5.5-mm straight titanium rods in every case

Table 2. Comparison of Preoperative and Postoperative Measured Values of the Traumatic Kyphosis

Sex (F/M), Age at the Time of the Surgery (Years), Type of Fracture (AO Classification)	The Traumatic Kyphosis Preoperatively and Postoperatively, and the Difference Between Them (Degrees)
1. M 51 L.I. AO C	+8.4/−6.5 14.9
2. F 65 L.I. AO A4	+13.7/0 13.7
3. F 61 L.I. AO A3	+17.5/0.7 16.8
4. M 18 L.III. AO A3	−16.4
5. F 38 L.I. AO A4	+14.2/−9.3 23.5
6. M 57 L.II. AO A4	+6.7/+2.7 4.0
7. M 42 Th.XII AO A3	+23.6/+2.7 20.9
8. F 67 Th.XII AO A4	+7.5/+6.1 1.4
9. M 44 L.I. AO A4	+18.2/+3.4 14.8
10. F 76 L.I. AO A4	+21.0/+7.7 13.3
11. M 29 Th.XII AO C	+19.6/+6.4 13.2
12. M 38 Th.XII AO C	+21.5/+4.4 17.1
13. M 64 Th.XII AO C	+20.5/+8.5 12.0
14. F 46 L.I. AO A2	+6.7/+0.2 6.5
15. M 20 L.IV AO A4	−21.3/−15.4 5.9

F, female; M, male; AO, Classification by AO (Arbeitsgemeinschaft für Osteosynthesefragen) Foundation; L, lumbar; Th, thoracic.

contoured intraoperatively to match the given curvature and preserve the correction of traumatic kyphosis gained with proper patient positioning and whole-body traction.

Implantation of the Pedicle Screws and Rods

Percutaneous minimally invasive fixation was performed immediately after whole-body traction as follows. We usually go from cranial to caudal during the implantation. An incision 2 cm long is made at the measured distance from the midline. Careful hemostasis can prevent wound healing disorders such as seromas. A bone biopsy needle is implanted with fluoroscopic guidance followed by Kirschner wire as a guidewire. Drilling may be necessary, especially in younger patients with hard bones or in the case of seriously damaged vertebrae. If the injured vertebra composed of fragments, we don't implant a screw between fragments. If half of the vertebra is considered intact, a screw is implanted on the intact side, and we skip the fragmented part. It is important to mention the importance of implanting in order the screw tulips regarding the depth and the distance from the midline. Even with polyaxial screws, the rod emplacement can be challenging if the screw tulips stand at different heights or not in line. The rod implantation is mostly done from cephalad to caudal direction. An overhang of up to 1 cm at both ends is acceptable, checked by lateral and anteroposterior fluoroscopy. In our practice, there has been no example so far that the effect of the whole-body traction during MISS is reduced. For this reason, no traction is applied again before tightening the rod fixing bolts.

Wound Closure

The fascia is closed with #2 VICRYL plus antibacterial interrupted sutures. After suturing the subcutaneous tissue with 2-0 VICRYL absorbable interrupted sutures, the skin is also closed with 4-0 absorbable continuous intracutaneous sutures.

Postoperative Care

The day after surgery, the patient is mobilized with the aid of physiotherapists. If the patient has paraplegia due to the trauma, gradual seating should be attempted. The thrombosis prophylaxis is essential. After 1 year of the surgery, removing instrumentation is proposed, especially in cases of younger patients. If the CT follow-up refers to healing and the patient approved the removal of the instrumentation, the same incisions are used to remove the screws.

METHODS

All procedures performed in studies involving human participants were in accordance with the ethical standards of the institutional and/or national research committee and with the 1964 Helsinki declaration and its later amendments. Informed consent was obtained from all individual participants included in the study. Fifteen patients meeting the following eligibility criteria were operated sequentially with the combination of whole-body traction and percutaneous minimally invasive spine fixation. Thoracolumbar injuries AO A-type and AO C-type without distraction origin were included. Data were analyzed retrospectively. The following measurements were made on the preoperative and postoperative CT scans.

The traumatic kyphosis was measured as the angle between the upper adjacent vertebral body's upper endplate and the lower adjacent vertebral body's lower endplate. The vertebral height was measured as the distance between the ventral–caudal corner of the upper adjacent vertebral body and the ventral–cranial corner of the lower adjacent vertebral body. The same measurements were performed on the dorsal side of the vertebral body. The anteroposterior diameter of the spinal canal was measured at the narrowest level in the median sagittal plane on preoperative CT scans. The same points were measured on the postoperative CT scans.

Table 3. Neurologic State

Sex (F/M), Age at the Time of the Surgery (Years), Type of Fracture (AO Classification)	Preoperative Neurologic State	Postoperative Neurologic State	Final Neurologic State
1. M 51 L.I AO C	Intact	Intact	Intact
2. F 65 L.I AO A4	Intact	Intact	Intact
3. F 61 L.I AO A3	Intact	Intact	Intact
4. M 18 L.III AO A3	Intact	Intact	Intact
5. F 38 L.I AO A4	Intact	Intact	Intact
6. M 57 L.II AO A4	Intact	Intact	Intact
7. M 42 Th.XII AO A3	Intact	Intact	Intact
8. F 67 Th.XII AO A4	Distal type paraparesis: knee extension: 4/5 (both), dorsalflexion: 2/5 (left), and 3/5 (right), plantarflexion: 2/5 (left) and 3/5 (right). Diffuse distal type pareaesthesia (numbness). Bladder and spinchter ani function intact. No Babinski sign.	Improved distal type paraparesis: knee extension: 5/5 (both), dorsalflexion: 3/5 (left), and 4/5 (right), plantarflexion: 3/5 (left) and 4/5 (right). Diffuse distal type pareaesthesia (numbness) slightly improved. Bladder and spinchter ani function intact. No Babinski sign.	Slight paresis only on the left side distally: dorsalflexion 4/5, plantarflexion 4/5. Sensory function intact. Bladder and spinchter ani function intact. No Babinski sign.
9. M 44 L.I AO A4	Intact	Intact	Intact
10. F 76 L.I AO A4	Intact	Intact	Intact
11. M 29 Th.XII AO C	Paraplegia Total sensory loss on lower limbs, niveau in the L.1 dermatome (mons pubis). Areflexia of the lower limbs. Bowel and bladder function loss. Lower-limb areflexia. Babinski sign on the left side.	Paraplegia Sensory loss on lower limbs, niveau in the L.3 dermatome (middle of the thighs). Areflexia of the lower limbs. Bowel and bladder function loss. Babinski sign on the left side. Lower-limb areflexia.	Paraplegia Sensory loss on lower limbs, niveau in the L.3 dermatome (middle of the thighs). Areflexia of the lower limbs. Bowel and bladder function loss. Lower-limb areflexia. No Babinski sign.
12. M 38 Th.XII AO C	Paraplegia Total sensory loss on lower limbs, niveau in the Th.10 dermatome (navel). Areflexia of the lower limbs. Bowel and bladder function loss. Lower-limb areflexia. No Babinski sign.	Paraplegia Total sensory loss on lower limbs, niveau in the Th.10 dermatome (navel). Areflexia of the lower limbs. Bowel and bladder function loss. Lower-limb areflexia. No Babinski sign.	Paraplegia Total sensory loss on lower limbs, niveau in the Th.10 dermatome (navel). Areflexia of the lower limbs. Bowel and bladder function loss. Lower-limb areflexia. No Babinski sign.

F, female; M, male; AO, Classification by AO (Arbeitsgemeinschaft für Osteosynthesefragen) Foundation; L, lumbar; Th, thoracic.

Continues

Table 3. Continued

Sex (F/M), Age at the Time of the Surgery (Years), Type of Fracture (AO Classification)	Preoperative Neurologic State	Postoperative Neurologic State	Final Neurologic State
13. M 64 Th.XII AO C	Paraplegia. Total sensory loss on lower limbs, niveau in the L.1 dermatome (mons pubis). Areflexia of the lower limbs. Bowel and bladder function loss. Lower-limb areflexia. No Babinski sign.	Paraplegia. Total sensory loss on lower limbs, niveau in the L.1 dermatome (mons pubis). Areflexia of the lower limbs. Bowel and bladder function loss. Lower-limb areflexia. No Babinski sign.	Paraplegia. Total sensory loss on lower limbs, niveau in the L.1 dermatome (mons pubis). Areflexia of the lower limbs. Bowel and bladder function loss. Lower-limb areflexia. No Babinski sign.
14. F 46 L.I AO A2	Intact	Intact	Intact
15. M 20 L.IV AO A4	Only sensory disorder: numbness on the left side in the L.5 dermatome	Only sensory disorder: slight numbness on the left side in the L.5 dermatome	Intact

F, female; M, male; AO, Classification by AO (Arbeitsgemeinschaft für Osteosynthesefragen) Foundation; L, lumbar; Th, thoracic.

The operative time and blood loss were recorded. Besides the extremity neurologic function, the bladder and bowel function were assessed. No additional instrumented ligamentotaxis was necessary in the cases. No neuromonitoring was applied, since it is not possible in acute cases in our department.

RESULTS

The presented whole-body traction combined with percutaneous spine fusion was performed in 15 patients (6 female, 9 male) with spine trauma injured from compression forces. The average age of the patients was 47 years old (range 20–74 years). Vertebral fractures developed in the following distribution: twelfth thoracic vertebra (Th.XII): 5, first lumbar vertebra (L.I): 7, second lumbar vertebra (L.II): 1, third lumbar vertebra (L.III): 1, and fourth lumbar vertebra (L.IV): 1. A total of 139 screws were implanted into 70 segments. In the case of 3 older patients, screw implantation was combined with vertebroplasty augmentation. In 2 cases, we performed one-level laminectomy also.

Clinical follow-up averaged 16 months. One patient underwent surgery 4 months before the article submission. One of our patients was lost for the 12-month follow up.

The spinal canal space narrowing showed an average 6.5 mm (range 2.6–14.3 mm) postoperative improvement. The fractured vertebrae's height gain was an average of 11.0 mm (range 3.9–21.9 mm) ventrally and an average of 5.4 mm (range 1–11.2 mm) dorsally after the surgeries (Table 1).

Preoperative traumatic kyphosis was experienced in 14 cases with an average preoperative kyphosis of 17 degrees and an average postoperative kyphosis of 1.8 degrees (Table 2). In the only L.IV fracture, preoperative kyphosis of −21.3 degrees and postoperative kyphosis of −15.3 degrees were measured.

Operative time averaged 2 hours and 34 minutes (range 70–325 minutes), and blood loss averaged 250 mL (range 150–400 mL). The average hospital stay was 6 days (range 4–9 days). No neurologic complications were observed, and we didn't experience wound healing problems. Eleven patients were neurologically intact or had a slight neurologic disorder (Table 3), such as temporary numbness (Figures 3 and 4).

One patient suffered a severe paraparesis with diffuse numbness and unimpaired vegetative function: she was a 67-year-old woman who fell down the stairs and suffered an unstable Th.XII. vertebral body fracture (A type by AO classification). One level laminectomy followed the whole-body traction, then percutaneous pedicle screw fixation was performed with 10 screws. On the 10-month follow-up, she walked on her own feet with a cane. Slight distal paresis was found on the left side (Figure 5). Three patients suffered transverse lesion with paraplegia, total sensory loss on lower limbs, and bowel and bladder function loss (Figure 6).

Among the 15 cases, the ligamentotaxis showed slight effectiveness in restoring spinal canal narrowing in 2 cases, although traumatic kyphosis and height reduction were corrected in these cases. One of them was a 20-year-old male patient struck by a heavy log and suffered an AO C-type L.IV fracture (Figure 7). However, despite the frightening-looking CT scans, the young patient was miraculously neurologically intact, so laminectomy was omitted. The only complaint was slight numbness in the L.4 dermatome left side, which had disappeared at the 3-month follow-up.

The other case was a 64-year-old man who was hit by a car. The patient suffered an unstable Th.XII. vertebral body fracture (C type by AO classification), associated with serious spinal canal stenosis (Figure 8). The complete transverse lesion with paraplegia developed at the moment of the accident. In our opinion, we do not see the benefit of the decompression in complete neurologic

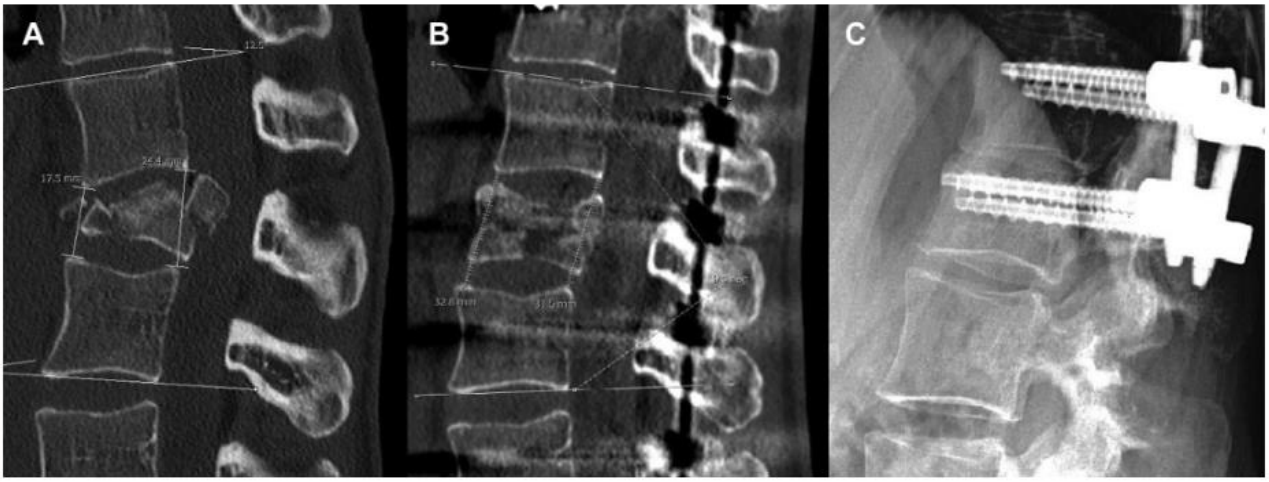

Figure 4. An AO A-type first lumbar vertebra injury was occurred because of a traffic accident. The first image (**A**) depicts a bone fragment narrowing the spinal canal, which later rotated back to its original position following successful whole-body traction (**B**). The radiograph image (**C**) exhibits the final result 1 year following surgery: partial screw removal, short-segment fixation, and dorsal fusion were applied. The patient is neurologically intact.

deficit (acute paraplegia, Frankel A) resulting from severe spine fracture dislocation (e.g., Figures 8 and 9).

At 18-month follow-up, CT and magnetic resonance imaging scans were performed. The latter still not depicted the development of syrinx, the patient's neurologic state was unchanged. Follow-up of the patient continues.

DISCUSSION

The combination of whole-body traction and MISS can be applied safely and effectively for the acute treatment of spinal trauma resulting from compression forces throughout the spine, including the sacral region; nevertheless, the number of relevant publications is limited.[24] The combination of MISS and instrumental ligamentotaxis is often cumbersome due to the limited access of the procedure and the inappropriate MISS tools for fracture reduction. Usually, only polyaxial screws are available for MISS that also reduces the capabilities of MISS tools for fracture reduction.

The authors aimed at solving this issue by the reinvention of whole-body traction (i.e., extracorporeal ligamentotaxis). The indirect decompression provided by the extracorporeal ligamentotaxis not only increases the height of the fractured vertebral body and the neuroforamen, but the correction of the traumatic kyphosis and spinal canal stenosis is also discernible. The integrity regarding the spinal ligament system is crucial for ligamentotaxis. Only fractured bony fragments still attached to the posterior longitudinal ligament can be repositioned. These fragments are usually located in the midline and joined to the superficial part of the posterior longitudinal ligament. Fragments located in the lateral position are typically attached only to the deep layer of the posterior longitudinal ligament; thus, the effect of extracorporeal ligamentotaxis among these elements proves to be less efficient.[11,12]

Stabilizing the spine through the implementation of minimally invasive methods following extracorporeal ligamentotaxis is largely advantageous in patients with polytrauma (Figure 9). It helps to reduce operation time, blood loss, and infection risk. It also eliminates the risk of a potential cerebrospinal fluid leak after surgery. Usually, there is no need for extensive open surgeries in patients with polytrauma.

Whole-body traction is not recommended in specific cases: the mechanism of injury or the radiologic signs suggest ligamentous injury. So, it is clearly contraindicated in distraction type injuries (type B by AO classification). In clear compression injuries (type A) by AO classification, the method is well suited. It is also well applicable for type C injuries; however, type C injuries with distraction origin by AO classification require caution.

The presented method is recommended in patients without neurologic signs or with slight neurologic impairment. In patients showing more severe neurologic deficits, the application of the method is a matter of individual consideration unless a rupture of the spinal cord is evident (Figure 9). In cases of severe neurologic impairment, a supplementary laminectomy at the level of the traumatic stenosis can be beneficial.

Caution should be considered when the patient is suffering from a multitude of injuries, such as in the case regarding polytrauma, e.g., pelvis fractures form an absolute contraindication of the method. It also should be noted that sometimes only partial correction can be achieved, similar to conventional open ligamentotaxis. This partial fracture reduction is still beneficial and further corrections can be attempted with distraction tools during surgery. However, according to the authors' experience, usually, no further correction can be achieved by MISS fracture reduction tools after whole-body traction. It is believed that whole-body

traction is much more physiological than conventional ligamentotaxis, in which, transpedicular screws are pushed against the healthy adjacent segments and sometimes pedicles can break during the distraction maneuver.

CONCLUSIONS

In most cases, the combination of extracorporeal ligamentotaxis and minimally invasive spine surgery proves to be an effective, simple, rapid, safe, and cost-effective solution regarding the surgical treatment of AO A- or C-type fractures resulting from compression forces obviating the use of dedicated polyaxial screws and internal traction devices. Further studies are needed to prove the results of our pilot study presenting only a small number of cases.

CRediT AUTHORSHIP CONTRIBUTION STATEMENT

Viktor Szabó: Writing – original draft, Project administration, Investigation, Software. **Máté Nagy:** Writing – review & editing, Formal analysis. **András Büki:** Writing – review & editing. **Attila Schwarcz:** Conceptualization, Methodology, Writing – review & editing, Funding acquisition, Supervision.

REFERENCES

1. National Spinal Cord Injury Statistical Center. Facts and Figures at a Glance. Birmingham, AL: University of Alabama at Birmingham; 2020. Available at: https://www.nscisc.uab.edu/Public/Facts%20and%20Figures%202020.pdf. Accessed 2020.
2. Leucht P, Fischer K, Muhr G, Mueller EJ. Epidemiology of traumatic spine fractures. *Injury*. 2009; 40:166-172.
3. Federal Interagency Forum on Aging-Related Statistics. Older Americans 2016: Key Indicators of Well-Being. Federal Interagency Forum on Aging-Related Statistics. Washington, DC: U.S. Government Printing Office. Available at: http://www.agingstats.gov. Accessed August, 2016.
4. Rajasekaran S. Thoracolumbar burst fractures without neurological deficit: the role for conservative treatment. *Eur Spine J*. 2010;19(suppl 1): S40-S47.
5. Park CJ, Kim SK, Lee TM, Park ET. Clinical relevance and validity of TLICS system for thoracolumbar spine injury. *Sci Rep*. 2020;10:19494.
6. Vilà-Canet G, García de Frutos A, Covaro A, Ubierna MT, Caceres E. Thoracolumbar fractures without neurological impairment: a review of diagnosis and treatment. *EFORT Open Rev*. 2017;1: 332-338.
7. Snyder LA, O'Toole J, Eichholz KM, Perez-Cruet MJ, Fessler R. The technological development of minimally invasive spine surgery. *Biomed Res Int*. 2014;2014:293582.
8. Vaccaro AR, Oner C, Kepler CK, et al. AOSpine thoracolumbar spine injury classification system: fracture description, neurological status, and key modifiers. *Spine (Phila Pa 1976)*. 2013;38:2028-2037.
9. Roy-Camille R, Saillant G, Massin P. Treatment of fracture of the thoracolumbar spine using Böhler's method. *Rev Chir Orthop Reparatrice Appar Mot*. 1989;75:479-489 [in French].
10. Librianto D, Saputra R, Djaja YP, Phedy P, Fachrisal, Saleh I. Preoperative skull tongs-femoral traction versus cotrel longitudinal traction for rigid and severe scoliosis: cohort study. *Ann Med Surg (Lond)*. 2021;63:102177.
11. Kuner EH, Kuner A, Schlickewei W, Mullaji AB. Ligamentotaxis with an internal spinal fixator for thoracolumbar fractures. *J Bone Joint Surg Br*. 1994; 76:107-112.
12. Mueller LA, Mueller LP, Schmidt R, Forst R, Rudig L. The phenomenon and efficiency of ligamentotaxis after dorsal stabilization of thoracolumbar burst fractures. *Arch Orthop Trauma Surg*. 2006;126:364-368.
13. Steib JP, Charles YP, Aoui M. In situ contouring technique in the treatment of thoracolumbar fractures [published correction appears in *Eur Spine J*. 2009;18:1997]. *Eur Spine J*. 2010;19(suppl 1): S66-S68.
14. Le Huec JC, Tournier C, Aunoble S, Madi K, Leijssen P. Video-assisted treatment of thoracolumbar junction fractures using a specific distractor for reduction: prospective study of 50 cases. *Eur Spine J*. 2010;19(suppl 1):S27-S32.
15. Charles YP, Walter A, Schuller S, Aldakheel D, Steib JP. Thoracolumbar fracture reduction by percutaneous in situ contouring. *Eur Spine J*. 2012; 21:2214-2221.
16. Wang XB, Lü GH, Li J, Wang B, Lu C, Phan K. Posterior distraction and instrumentation cannot always reduce displaced and rotated posterosuperior fracture fragments in thoracolumbar burst fracture. *Clin Spine Surg*. 2017;30:E317-E322.
17. Francis T, Steinmetz M, Moore T. Traumatic spondyloptosis of the lumbar spine: closed reduction and internal fixation. *Spine (Phila Pa 1976)*. 2013;38:E1636-E1640.
18. Chen WC. Complete fracture-dislocation of the lumbar spine without paraplegia. *Int Orthop*. 1999; 23:355-357.
19. Hidalgo-Ovejero AM, García-Mata S, Martínez-Lecea FJ, Goñi-Zubiri I, Alzueta-Zubiri L. L3-L4 dislocation without neurological lesions. *Bull NYU Hosp Joint Dis*. 2010;68:60-64.
20. Wang F, Zhu Y. Treatment of complete fracture-dislocation of thoracolumbar spine. *J Spinal Disord Tech*. 2013;26:421-426.
21. Tropiano P, Huang RC, Louis CA, Poitout DG, Louis RP. Functional and radiographic outcome of thoracolumbar and lumbar burst fractures managed by closed orthopaedic reduction and casting. *Spine (Phila Pa 1976)*. 2003;28:2459-2465.
22. Jeanneret B, Magerl F, Ward JC. Overdistraction: a hazard of skull traction in the management of acute injuries of the cervical spine. *Arch Orthop Trauma Surg*. 1991;110:242-245.
23. O'Dowd JK. Basic principles of management for cervical spine trauma. *Eur Spine J*. 2010;19(Suppl 1):S18-S22.
24. Williams SK, Quinnan SM. Percutaneous lumbopelvic fixation for reduction and stabilization of sacral fractures with spinopelvic dissociation patterns. *J Orthop Trauma*. 2016;30:e318-e324.

Conflict of interest statement: Project no. TKP2020-IKA-08 has been implemented with the support provided from the National Research, Development and Innovation Fund of Hungary, financed under the 2020-4.1.1-TKP2020 funding scheme.

Received 15 September 2021; accepted 8 December 2021

Citation: World Neurosurg. (2022) 159:13-26. https://doi.org/10.1016/j.wneu.2021.12.032

Journal homepage: ***www.journals.elsevier.com/world-neurosurgery***

Available online: ***www.sciencedirect.com***

1878-8750/© 2021 The Author(s). Published by Elsevier Inc. This is an open access article under the CC BY-NC-ND license (http://creativecommons.org/licenses/by-nc-nd/4.0/).

MINIMÁLISAN INVAZÍV, EXTRAPLEURALIS, ANTEROLATERALIS GERINCFELTÁRÁS

SZABÓ Viktor, BÜKI András, DÓCZI Tamás, SCHWARCZ Attila

Pécsi Tudományegyetem, Idegsebészeti Klinika, Pécs

Hungarian | http://dx.doi.org/10.18071/isz.71.0293 | www.elitmed.hu

A gerincsebészetben, más sebészi területekhez hasonlóan, az elmúlt évtizedekben világszerte a minimálisan invazív eljárások előretörése tapasztalható. A minimálisan invazív eljárásokkal bizonyítottan csökkenthető a műtéti vérvesztés, a gennyedés kockázata, a műtét utáni fájdalomszint és a beteg kórházi tartózkodásának ideje. Jelen cikkünkben a Magyarországon újdonságnak számító minimálisan invazív anterolateralis extrapleuralis gerincfeltárást mutatjuk be. Szemben az elterjedt costotransversectomiával a minimálisan invazív feltárás direkt rálátást enged a durazsák ventralis felszínére, valamint a műtét után nem szükséges mellkasi drenázs alkalmazása és intenzív osztályos kezelés. A módszer biztonsággal alkalmazható a thoracalis gerincszakasz ventralis, ventrolateralis kórfolyamataiban.

Kulcsszavak: *gerinc, extrapleuralis, retropleuralis, minimálisan invazív*

MINIMALLY INVASIVE, EXTRAPLEURAL-ANTEROLATERAL APPROACH TO THE SPINE

Szabó V, MD; Büki A, MD; Dóczi T, MD; Schwarcz A, MD

Ideggyogy Sz 2018;71(9–10):293–301.

In spine surgery, minimally invasive approaches (MIS) are getting accepted and more popular worldwide during the last decades. It is due to the reduced intraoperative blood loss, decreased infection rate, less postoperative pain and earlier discharge from hospital compared to traditional approaches. The present paper puts forward a minimally invasive extrapleural approach to the thoracic spine that is not applied in Hungary. This new approach, in contrast to the standard costotransversectomy, provides direct visual control over the ventral surface of the dural sac. Furthermore, contrary to the transthoracic way, following minimally invasive extrapleural surgery thoracic drainage and intensive care are not necessary. The approach can be applied safely in treatment of ventral or ventrolateral pathologies of the thoracic spine.

Keywords: *spine, extrapleural, retropleural, minimally invasive*

Levelező szerző (correspondent): Dr. SCHWARCZ Attila, Pécsi Tudományegyetem, Idegsebészeti Klinika; 7624 Pécs, Rét u. 2. E-mail: attila.schwarcz@aok.pte.hu

Érkezett: 2017. november 30. Elfogadva: 2018. január 2.

Bevezetés

A thoracalis gerincsebészet nehézségeit jól jelzi, hogy a nevezett gerincszakasz sebésztechnikai fejlődése több mint egy évszázadra tekint vissza, és jelenleg is zajlik. A kihívást elsősorban azok a kórképek jelentik, amelyek esetében a gerincvelő ventralis-ventrolateralis dekompressziójára van szükség. Az évtizedek során több megközelítési irány alakult ki a thoracalis gerincszakasz feltárásaihoz: eleinte a hagyományos, hátsó behatolás (posterior megközelítés) volt a beavatkozások kiindulópontja, majd később a csigolyák posterolateralis, lateralis, illetve anterolateralis irányból történő megközelítése fejlődött ki, javarészt párhuzamosan.

Az esetleges szövődmények, a technikai fejlődés, továbbá az öregedő társadalom által az egészségügyre gyakorolt egyre nagyobb logisztikai és financiális nyomás, más szakterületekhez hasonlóan, a gerincsebészetben is kialakította a minimáli-

san invazív eljárások iránti folyamatosan növekvő igényt[1].

Az extrapleuralis (másnéven retropleuralis) eljárások már egészen korán leírásra kerültek, azonban a szakmai köztudatba *McCormick* közlése után kerültek be, alig több mint két évtizede[2]. Jelen cikkünk célja a minimálisan invazív anterolateralis extrapleuralis gerincfeltárás hazai bemutatása. A bevezető többi részében az eddig elterjedt hagyományos thoracalis gerincfeltárásokat és az általunk hazánkban bevezetett minimálisan invazív anterolateralis extrapleuralis gerincfeltárást ismertetjük.

POSTERIOR MEGKÖZELÍTÉS

A hátsó feltárások közül legkorábban a dekompresszív laminectomia vált ismertté a XIX. század végén[3]. Jó ideig standard eljárásnak számított, annak ellenére, hogy magas morbiditási mutatókkal bírt, elsősorban a thoracalis gerincvelőszakasz mozgatásából adódó ártalmak miatt[4–8]. A feltárást a mai gyakorlatban legtöbbször a thoracalis gerincmetasztázisok vagy intraduralis daganatok eltávolítására használják.

A thoracalis gerinc hátulsó megközelítésénél is alkalmazhatók a *Banczerowski* és munkatársai által kifejlesztett minimálisan invazív technikák[9].

A posterior transduralis feltárást 2010-ben közölték. Elsősorban a thoracalis szakasz centrális sérveinek a megoldására kínálhat alternatívát. A módszer objektív megítélése az alacsony közölt esetszám miatt egyelőre várat magára[10, 11].

POSTEROLATERALIS MEGKÖZELÍTÉS

A posterolateralis megközelítések leginkább elterjedt változatát, a costotransversectomiát *Hulme* közölte 1960-ban[12]. Az egy- vagy kétoldali costotransversectomia legfőbb indikációját a csigolyaáttétek sebészi ellátása adja[5, 13], azonban jól használható akkor is, ha a gerincvelő anterolateralis dekompressziójára van szükség, például egy porckorongsérv esetében. A costotransversectomia során a beteg hason vagy 15-20 fokban elfordított, hason fekvő pozícióban helyezkedik el a műtőasztalon. A két pediculus által kijelölt síkban történik a műtét. Általában a dura oldalsó és ventrolateralis felszíne is látótérbe hozható. Többnyire a borda proximalis pár centiméteres szakasza, az adott oldali lamina és kisízület, valamint ennek megfelelően a csigolyatest fovea costalist tartalmazó részlete kerül eltávolításra[14, 15]. A kórfolyamat elhelyezkedésétől függően a bordareszekció válogatott esetekben elkerülhető[16].

Az eljárás fő hátránya, hogy a durazsák elülső felszínére nem enged direkt rálátást, szemben az anterolateralis feltárásokkal **(1. ábra)**. Továbbá az esetlegesen ellenoldalon is jelen lévő kórfolyamat egy oldalról nem elérhető. Szintén kedvezőtlen, hogy a szegmentális artériákból vérzés indulhat egy corpectomia során, és a limitált betekintési szög miatt a vérzés csillapítása nehézkes lehet[17].

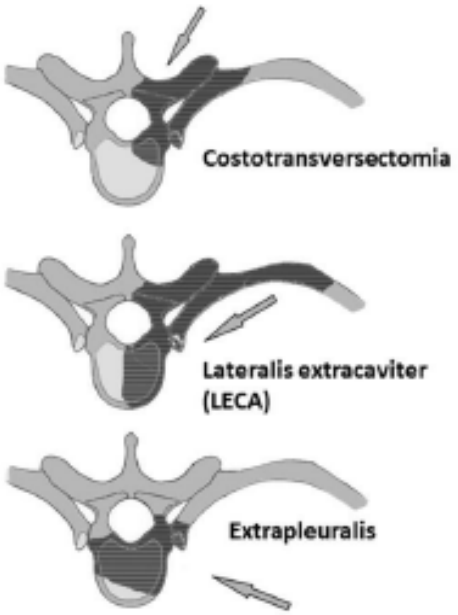

1. ábra. *A közleményben bemutatott thoracalis gerincfeltárások típusait mutatja az ábra. Nyilak jelzik, hogy milyen szögben történik a rálátás a durazsákra egy dekompresszió során. A besatírozott részek pedig azt szemléltetik, hogy az adott feltárásból a csigolyák mely részei érhetők-távolíthatók el egy műtét során*

LATERALIS MEGKÖZELÍTÉS

Külföldön az utóbbi néhány évtizedben terjedt el a lateralis irányból való direkt megközelítés **(1. ábra)**. A lateralis extracaviter megközelítést (lateral extracavital approach, LECA) elsőként *Larson* és munkatársai közölték 1976-ban[18].

Az eljárás során a costotransversectomiához hasonlóan a fali pleura megtartása a cél, azonban a feltárást, és szükség szerint a bordareszekciót lateralisabban kiterjesztik. Így a háti csigolyák lateralis oldalról közelíthetők meg anélkül, hogy a mellüregbe vagy a thoracolumbalis átmenet sebészete során

a hasüregbe hatolnánk, a feltárás a peritoneumzsákon és a fali pleurán kívül történik. Ez gyorsabb felépülést eredményez. Amellett, hogy jól láthatóvá teszi a dura ventrolateralis részét, szükség esetén, megfelelően vezetett metszésvonallal egy ülésben hátsó rögzítés is végezhető[19]. A LECA-feltáráshoz általában dorsalisan a középvonalban vezetett hosszú metszés szükséges, és a paravertebralis izomzat leválasztása és mobilizációja szintén elkerülhetetlen. A LECA-feltárást a gerinc daganatainak eltávolításánál, illetve deformitáskorrekció céljából végzett corpectomia esetében használják leggyakrabban. A feltárás különösen kedvező abban az esetben, ha a daganat paravertebralisan is terjed.

ANTEROLATERALIS MEGKÖZELÍTÉS – TRANSTHORACALIS THORACOTOMIA

A costotransversectomia elterjedése után nem sokkal *Perot* és *Munro* írta le az anterolateralis megközelítésű transthoracalis thoracotomia módszerét[20]. A thoracotomia direkt rálátást biztosít a csigolyák elülső-oldalsó felszínére anélkül, hogy a paravertebralis izomzatot leválasztanánk és mobilizálnánk. Az eljárás hatékonyan alkalmazható a gerinc elülső oszlopát érintő kórfolyamatok esetében: például a csigolyatest daganatos, degeneratív vagy gyulladásos elváltozásai során. Gerinctrauma és thoracalis porckorongsérv kezelésében is egy jól használható megközelítést jelent.

A dorsalis és lateralis megközelítésekhez képest jobb rálátást biztosít a dura teljes ventralis felszínére. A módszer hátránya, hogy a thoracotomia miatt szövődmények fordulhatnak elő, mint tüdősérülés, pneumonia, haemothorax. A feltárás során mindig keletkezik pneumothorax, azaz a posztoperatív időszakban 2-3 napra mellkascső behelyezése szükséges és a beteg ennek megfelelően intenzív osztályos elhelyezést igényel. Az esetleges liquorszivárgást pedig a szokásosnál is szigorúbban kell venni thoracotomiás feltárás során: a negatív mellűri nyomás liquorfistulát tarthat fenn, mely kezelése hosszadalmas, és körülményes lehet[21].

ANTEROLATERALIS MEGKÖZELÍTÉS – MINIMÁLISAN INVAZÍV ANTEROLATERALIS EXTRAPLEURALIS THORACOTOMIA

A minimálisan invazív anterolateralis extrapleuralis gerincfeltárás **(1. ábra)** előnye a hátulsó feltárásokkal szemben, hogy direkt rálátást biztosít a gerinc elülső-oldalsó részére, így a gerincvelő elülső dekompressziója megfelelő vizuális kontroll mellett végezhető. A retropleuralis feltárásnak köszönhetően nem szükséges a műtét után mellkascső behelyezése, ezáltal a 2-3 napos intenzív osztályos kezelés is elkerülhető. A pleuraűr intakt marad, így haemothorax sem alakulhat ki. A betegek már a műtét másnapján mobilizálhatók, ennek megfelelően a betegek emissziója is több nappal korábban megtörténhet szemben a hagyományos thoracotomiás feltárásokkal. Az extrapleuralis feltárás indikációi megegyeznek a transthoracalis thoracotomia indikációival.

Esetismertetések

Ebben a fejezetben néhány eseten keresztül a thoracalis gerincfeltárások fő fajtáit szeretnénk bemutatni: 1. hagyományos costotransversectomia, 2. lateralis extracaviter megközelítés (LECA), 3. minimálisan invazív extrapleuralis thoracotomia. A hazai környezetben újdonságnak számító minimálisan invazív anterolateralis extrapleuralis gerincfeltárás létjogosultságát több eset bemutatásával szeretnénk hangsúlyozni.

COSTOTRANSVERSECTOMIA

Az extrémen obes (testsúly 123 kg) nőbeteget akutan romló, progresszív paraparesis miatt vettük fel osztályunkra. Felvétele előtt két héttel álló helyzetből összeesett, ezt követően lábait gyengébbnek érezte. Ez a gyengeség fokozódott, felvételekor járásképtelen volt. Deréktól lefelé zsibbadásról, érzéketlenségről számolt be.

Státuszából kiemelendő az alsó végtagok bal oldali túlsúlyú, 2/5 súlyosságú paraparesise, továbbá fokozott alsó végtagi mélyreflexek, kétoldali Achilles-clonisatio, kétoldali Babinski-jel. A thoracalis IX-es szegmenttől distalisan hypalgaesiát jelzett. Vegetatív zavart a beteg nem tapasztalt.

A gerinc-MR- és -CT-vizsgálat Th.VII. magasságban gerincvelőt jelentősen komprimáló, myelopathiát okozó porckorongsérvet mutatott **(2. ábra)**. A koponya MR-vizsgálata agyállományi kóros jelintenzitás-változást nem írt le.

Tekintettel arra, hogy a meszes porckorongsérv inkább lateralisan helyezkedett el, illetve figyelembe véve a beteg súlyos obesitasából adódó extrém mellkaskörfogatot (azaz nem álltak rendelkezésre elegendően hosszú műszerek egy anterolateralis megközelítéshez), a betegnél a hagyományos costotransversectomiás feltárást választottuk. A műtét során bordareszekció végül nem vált szükségessé.

Műtéti módszer

Tekintettel az extrém obesitasra, egy középvonalat éppen meghaladó, jobb oldalra körülbelül 6 cm-ig

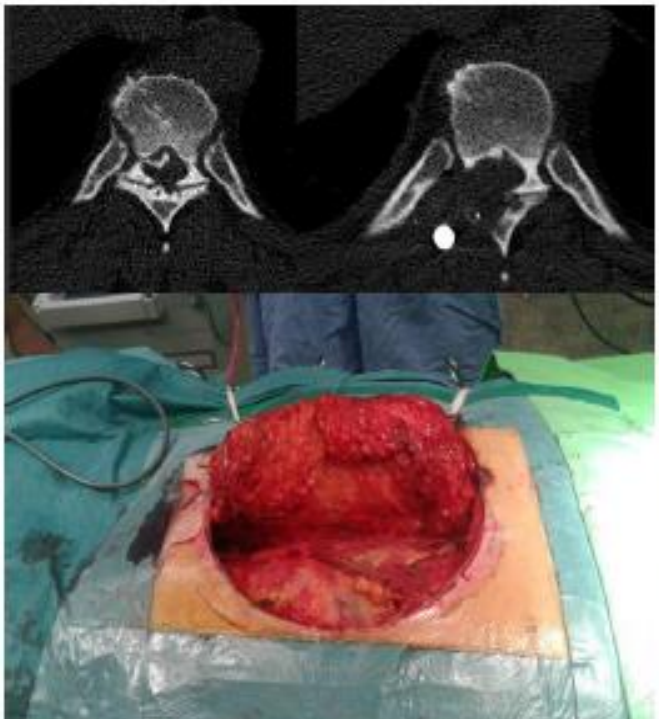

2. ábra. *A CT-képeken (felső sor) a Th. VII. magasságban elhelyezkedő, myelopathiát okozó meszes porckorongsérv ábrázolódik. A jobb oldali axiális kontroll-CT-felvételen látható, hogy a porckorongsérv meszes része is elfúrásra került. Az alsó műtéti képen a jobb oldali patkó alakú metszés látható. A patkó alakú metszésre azért volt szükség, hogy a 4 cm vastagságú subcutan zsírréteg (MR-képeken mérve) ne akadályozza a gerinc oldalsó-hátsó felszínére a rálátást, egy oldalra történő eltartás során. Az oldalról való betekintés feltétlenül szükséges volt a középvonalig terjedő, ventralis osteophyta biztonságos elfúrásához. A képen a m. latissimus dorsi alsó része is látható a feltárás közepén*

terjedő, körülbelül 10 cm-es alappal rendelkező patkó alakú metszést ejtettünk a Th. VII. porckorongra centrálva. Mivel a subcutan zsírréteget és a bőrt középvonal felé, medial felé hajtottuk ki a patkó alakú metszés alapjához, így oldalt a több centiméter vastag subcutan zsírréteg nem akadályozta a rálátást a gerinc oldalsó-hátsó felszínére **(2. ábra)**.

Ezt követően subperiostealisan választottuk le a paravertebralis izomzatot, majd lateral felé tartottuk el. A Th. VII–VIII. közötti facetet, illetve a Th. VIII. processus transversus egy részét és a Th. VII. pediculust eltávolítva a Th. VII-es discust feltártuk. Bordareszekcióra nem volt szükség. Mikroszkóp alatt megnyitva a gerinccsatorna lateralis részét a myelon elé tudtunk fúrni, így a porckorongsérvet a meszes osteophytával együtt el tudtuk távolítani. Tekintettel a teljes Th. VII–VIII. facetectomiára, illetve a beteg komoly túlsúlyára és a gerinc elülső oszlopának a meggyengülésére (discectomia), Th. VII–IX. egyoldali rögzítést végeztünk transpediculáris csavaros rudas rendszer segítségével. Kontrollképeken látható a meszes porckorongsérv eltávolítása **(2. ábra)**. A műtét után hat héttel, a kontrollvizsgálaton, már járóképes volt a beteg, parapa-resise minimálisra csökkent, az alsó végtagi zsibbadás teljesen megszűnt.

LATERALIS EXTRACAVITER MEGKÖZELÍTÉS (LECA)

A középkorú betegnek mellékleletként, tüdőszűrőn derült fény bal oldali homokóra-daganatára. A betegnek a daganat panaszt nem okozott, de a daganat eltávolítását szerette volna. A daganat Th. VIII. csigolya magasságában helyezkedett el, mind a gerinccsatorna, mind a mellűr felé lateralisan terjedt **(3. ábra)**. Így a daganat elhelyezkedése miatt a LECA-módszer tűnt a legmegfelelőbbnek. A bőrmetszés itt is patkó alakú volt, hasonlóan az előző esethez. A patkó alakú bőrmetszéssel a daganat lateralis széle könnyebben elérhető.

Műtéti módszer

Th. VIII. csigolyatest mellett elhelyezkedő daganat a műtét közbeni anteroposterior röntgenképeken is

3. ábra. *A bal oldali képeken jól látható a Th. 8. ideggyökből kiinduló, homokóraszerűen elhelyezkedő bal oldali schwannoma. A jobb oldali képeken látható a schwannoma eltávolítása utáni állapot: a Th. VIII. lamina, pediculus, processus transversus és a VIII-as borda egy része is eltávolításra került. A lateralis extracaviter megközelítés a durazsák elülső felszínére nem enged direkt rálátást, főleg a gerincoszlop oldalán elhelyezkedő kórfolyamatok esetében alkalmazható biztonsággal*

ábrázolódott. Így a daganatra centrálva a bal oldalon, a középvonaltól 5 cm-re érő enyhén ívelt, összesen körülbelül 10 cm hosszú, patkó alakú metszést ejtettünk. A fasciaréteg felett a bőrt és subcutan zsírt külön választottuk le és medial felé kihajtottuk. Ezután a processus spinosusok bal oldalán, subperiostealisan az izomzatot leválasztottuk, és eltartottuk, majd Th. VIII–IX. facetectomiát végeztünk. Láthatóvá vált a foramenben elhelyezkedő schwannoma. A daganatot az intraduralis terjedéssel együtt medial felől eltávolítottuk, majd duraplasztikát végeztünk. A lateralis rész felszabadításához a Th. VIII. csigolya processus transversusát és a VIII-as és IX-es bordák egymás felé néző részeit is eltávolítottuk. A daganat distalis részénél az ideggyököt éppen átvágva pleurát megőrizve a daganat egyben eltávolítható volt. Tekintettel a beteg vékony testalkatára, illetve a gerinc elülső oszlopának sértetlenségére, gerincrögzítést nem alkalmaztunk. A posztoperatív kontroll-CT- és -MR-vizsgálat a daganat *in toto* eltávolítását megerősítette **(3. ábra)**, pneumothorax nem volt látható. A műtét után a betegnek neurológiai kórjele nem alakult ki, átmenetileg volt a műtéti területnek megfelelően lokális fájdalma, később ez is megszűnt.

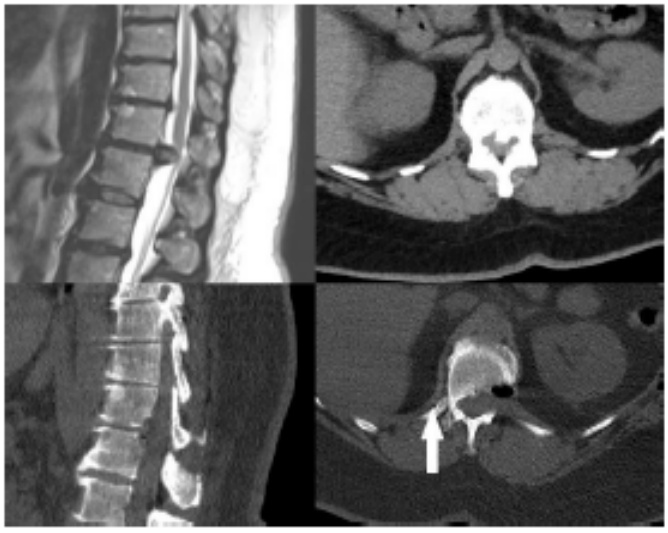

4. ábra. *A műtét előtti MR- és CT-felvételeken (felső sor) látható a gerincvelőt komprimáló, a gerinccsatornát csaknem kitöltő Th. XII. meszes porckorongsérv. Az alsó sorban látható a CT-képeken a Th. XII – L. I. meszes porckorongsérv eltávolítása utáni állapot. A meszes osteophyta is elfúrásra került, a Th. XII. és L. I. csigolyák hátulsó részében minimális csonthiány ábrázolódik. Az axiális képen (alsó sor) látható a Th. XII. csigolya mellett a retroperitoneumban a vese a bal oldalon, illetve a borda mellett egészen vékony csíkként ábrázolódik a diaphragma és a gerinc mellé lenyúló tüdőállomány és pleurakettőzet (fehér nyíl)*

MINIMÁLISAN INVAZÍV EXTRAPLEURALIS THORACOTOMIA

Ebben a fejezetben az alábbi három esettel szeretnénk szemléltetni, hogy az általunk alkalmazott technikának (minálisan invazív, extrapleuralis thoracotomia) a hazánkban általánosan elterjedt thoracalis gerincfeltárások mellett van létjogosultsága. Az extrapleuralis feltárásnak köszönhetően a műtétek után pneumothoraxot egyik esetben sem tapaszaltunk.

1. thoracolumbalis junctióból meszes porckorongsérv eltávolítása, ami egyszerre retropleuralis és retroperitonealis feltárást is szükségessé tett a lokalizáció miatt, 2. thoracalis porckorongsérv eltávolítása, direkt elülső dekompresszióval, 3. spondylodiscitis miatt thoracalis corpectomia, direkt elülső dekompresszióval.

THORACOLUMBALIS JUNCTIÓBÓL MESZES PORCKORONGSÉRV ELTÁVOLÍTÁSA

A középkorú obes nőbetegnek évtizedek óta voltak derékfájdalmai. Az utóbbi hónapokban a beteg járástávolsága 5-10 méterre csökkent és terhelésre diffúzan a derékba, csípőkbe és az alsó végtagokba sugárzó fájdalmat tapasztalt. Fizikális vizsgálata során kétoldali Achilles-areflexián kívül objektív neurológiai eltérést nem találtunk.

Az elvégzett thoracalis és lumbalis gerinc-CT- és -MR-vizsgálat a Th. XII. – L. I. szegmentumban elhelyezkedő, igen nagyméretű, a gerinccsatornát kitöltő, kiszakadt, részben meszes porckorongsérvet mutatott, mely a conus-cauda átmenetet komprimálta **(4. ábra)**. Tekintettel a közel járásképtelen állapotra és a jelentős térfoglalást okozó Th. XII. porckorong sérvesedésére, annak műtéti kezelését javasoltuk.

Műtéti módszer

Miután a képerősítővel ellenőriztük a magasságot a Th. XII-es porckorongra centrálva, a porckorong vetülete fölött a XI-es bordával egyező irányban egy körülbelül 6 cm hosszú metszés ejtettünk, majd rácsmetszést alkalmazva jutottunk a XI-es borda felszínére. Az intercostalis izmokat átvágva a bordát körülbelül 6 cm hosszan reszekáltuk. Extrapleuralisan haladva jutottunk a gerinc bal oldalára, pleurasérülést nem tapasztaltunk. A feltárás során a diaphragmát is leválasztottuk a gerinc oldalsó felszínéről az extrapleuralis síkban, itt a retroperitoneumba jutottunk. A fali pleura alatt a belégzésekkel mozgó tüdőt a fali pleurával együtt lapocokkal medial és felfelé tartottuk el. A retroperitonealis zsírt a gerincről részlegesen leválasztott diaphrag-

mával együtt medial felé tartottuk el. Láthatóvá vált a m. psoas eredése az L. I. csigolya oldalsó felszínén. Ezt követően mikroszkóp alatt discectomiát végeztünk, továbbá a durazsák elülső felszínére direktben rálátva a meszes osteophytát fúró segítségével eltávolítottuk **(4. ábra)**. A műtétet követően a beteg járástávolsága az általános fizikai állapotának megfelelő szintre tért vissza, neurológiai tünete nem alakult ki, derék- és alsó végtagi fájdalmai jelentősen mérséklődtek.

THORACALIS PORCKORONGSÉRV ELTÁVOLÍTÁSA, DIREKT ELÜLSŐ DEKOMPRESSZIÓVAL

Az 1990-ben született férfi betegnél 2013-ban szeropozitív Devic-betegséget diagnosztizáltak. A betegnél jelentős látásromlás és súlyos paraparesis alakult ki, spasticus alsó végtagi tónusfokozódással. A betegnek új keletű panasza jelentkezett 2017 májusában: törzsizomzata meggyengült, enyhe törzsataxia alakult ki, illetve paraparesise jelentősen rosszabbodott. Háti gerinc-MR-vizsgálat készült, melyen Th. VI. porckorongsérv mutatkozott **(5. ábra)**.

Ideggyógyászati vélemény szerint a beteg állapotrosszabbodásában a háti porckorongsérv kóroki szerepe nem volt kizárható. Így a porckorongsérv eltávolítása mellett döntöttünk, azért, hogy a beteg járóképességét megőrizzük, illetve a törzsataxiát esetleg csökkentsük.

A beteget intratrachealis narkózisban, oldalfektetésben helyeztük el a műtőasztalon, a beteg felkarját a feje felé közelítettük azért, hogy az axillaris árok felnyíljon **(5. ábra)**.

Műtéti módszer

Miután a képerősítővel ellenőriztük a magasságot, a Th. VI–VII. porckorongra centrálva a VI-os bordával párhuzamosan egy ferdén lefelé futó, körülbelül 8 cm hosszú metszést ejtettünk, majd rácsmetszést alkalmazva jutottunk a VI-os borda felszínére.

5. ábra. *A képen bal oldalon a Th. VI. porckorongsérv ábrázolódik, mely a myelont jelentősen komprimálja. A középső képen a beteg fektetése látszik. A jobb kar felkötve, kipárnázva látható, hogy az axillaris árok alatti rész hozzáférhető legyen. A műtét után látható a zárt műtéti seb, illetve a bordadarab, mely eltávolításra került a műtéti feltáráshoz. Jobb szélső képen mikroszkóp alatt látható a durazsák elülső felszíne a porckorongsérv eltávolítása után*

Mindvégig gondosan ügyelve a pleura parietalisra, a bordát körülbelül 6 cm hosszan reszekáltuk.

Ezt követően extrapleuralisan a gerinc oldalsó felszínére jutottunk, oly módon, hogy a fali pleurát aprólékosan, tompán leválasztottuk a mellkasfal belső oldaláról, illetve a gerinc oldalsó felszínéről. A tüdőt a fali pleurával együtt előrefelé tartottuk el. Mikroszkóp alatt a Th. VI. és Th. VII. csigolyatestekben dorsalisan fúróval üreget képeztünk, majd a porckorong dorsalis része került eltávolításra, csak a csonthiánynak megfelelő szakaszon. A porckorongsérvet ezt követően a csigolyatestekben dorsalisan kialakított üregbe tudtuk billenteni és eltávolítani. A porckorongsérv eltávolítása után a dura teljes ventralis felszínére ráláttunk, meggyőződve arról, hogy ventralisan további kompresszió nem áll fenn **(5. ábra)**.

Valsalva-manővert alkalmazva a tüdő a fali pleurával együtt kitágult, majd rétegesen sebet zártunk. A műtét utáni közvetlen CT-vizsgálat pneumothoraxot nem mutatott. A felvételeken jól látható az anterolateralis megközelítésből eredő csonthiány **(6. ábra)**. A műtét után a beteg neurológiai állapota nem változott, sem az ataxiában, sem a paraparesisben nem sikerült változást elérni.

SPONDYLODISCITIS MIATT THORACALIS CORPECTOMIA, DIREKT ELÜLSŐ DEKOMPRESSZIÓVAL

A 64 éves férfi betegnél 2017 májusában kétoldali pneumonia igazolódott, majd nagy mennyiségű mellűri exsudatum miatt több lépésben mellkasi drenázs történt. Háti fájdalom és súlyos paraparesis miatt gerinc-CT- és -MR-vizsgálat készült. A felvételeken Th. X–XI. csigolyák spondylodiscitise és következményes myelonkompresszió igazolódott lokális kyphosissal. Tekintettel a súlyos paraparesisre, műtéti kezelés mellett döntöttünk.

Műtéti módszer

Miután képerősítővel ellenőriztük a magasságot, a Th. X. – Th. XI. csigolyákra centrálva, a X-es bordával párhuzamosan egy ferdén lefelé futó, körülbelül 8 cm hosszú metszést ejtettünk, majd rácsmetszést alkalmazva jutottunk a X-es borda felszínére **(7. ábra)**.

A feltárás lépései ezt követően megegyeztek az előbbi esetben ismertetett

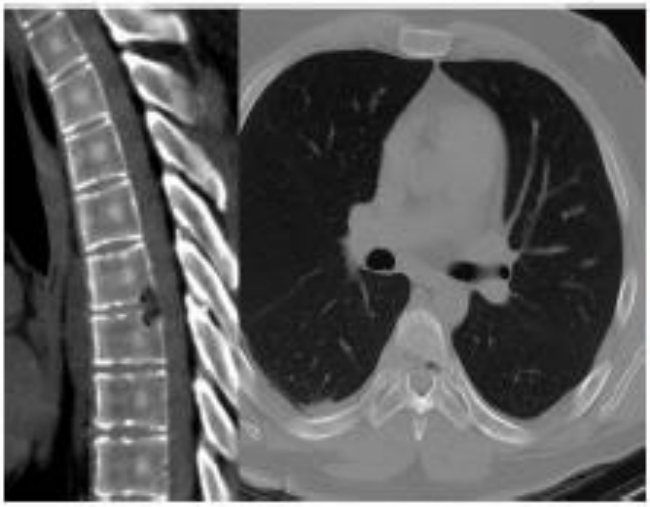

6. ábra. *A műtét után hat órával készült kontroll-CT-felvételeket mutatja az ábra. A bal oldalon a porckorongsérv eltávolítása utáni csonthiány ábrázolódik a saggitalis irányú CT-képen. A jobb oldali axiális képen a csonthiányból megfigyelhető a minimálisan invazív, anterolateralis, retropleuralis feltárás hozzávetőleges tengelye. Látható, hogy a durazsák teljes elülső részét dekomprimáltuk, illetve jól megfigyelhető a tüdőrajzolat a teljes jobb oldali mellkasfélben, pneumothorax nem ábrázolódik*

7. ábra. *A felső képen a spondylodiscitisben érintett Th. X. és Th. XI. csigolyák vetülete látszik a mellkasfalra. A ferdén előre, lefelé futó vonal a tervezett bőrmetszést mutatja: a metszésvonal a Th. X-es csigolyatest hátulsó-felső sarkából a Th. XI-es csigolyatest elülső-alsó sarkába vezet, a középen futó X-es bordával párhuzamosan. Az alsó képpár bal oldalán intraoperatív kép látszik a feltárásról. A feltárás mélyén a Th. X. és Th. XI. corpectomia helyére befeszített Synex cage látható. A jobb oldalon a három darab feltáró lapátnak megfelelően az eltartott tüdő és fali pleura röntgenárnyékot adó vonala jól ábrázolódik*

műtéti lépésekkel. A fali pleurát sérülésmentesen tudtuk leválasztani mindkét csigolyatest oldalsó felszínéről.

A következő lépésben Th. X. és Th. XI. corpectomiát végeztünk és a gerincvelőt végig felszabadítottuk. A Th. X. és Th. XI. csigolyák helyére Synex lumbalis cage-et (Johnson and Johnson, Raynham, USA) feszítettünk be **(7. ábra)**, miközben a kyphoticus gerincszakaszra kézzel nyomást gyakoroltunk a kyphosis csökkentése céljából.

Valsalva-manővert alkalmazva a tüdő a fali pleurával együtt kitágult. A corpectomia helyére szívó drént helyeztünk, majd rétegesen sebet zártunk. Ugyanebben az altatásban a Th. VIII., Th. IX., Th. XII. és L. I. csigolyák transpedicularis percutan rögzítését is elvégeztük, összesen nyolc darab, egyenként 2 cm hosszú szúrt seben keresztül. A műtét utáni időszakban készült kontroll-CT-felvételeken pneumothorax nem ábrázolódott. A beavatkozást követően a beteg alsó végtagi izomereje javulást mutatott, minden izomcsoportban mozgás volt kivitelezhető. A beteget rehabilitációs osztályra emittáltuk, további antibiotikum-terápia mellett.

Megbeszélés

Napjainkban, hazánkban a thoracalis gerincszakasz sebészetében általános gyakorlat a costotransversectomia és a transthoracalis thoracotomia végzése. E módszerek mellett a minimálisan invazív extrapleuralis anterolateralis gerincfeltárás valódi alternatívát jelent. Az eljárás a nemzetközi irodalomban már korábban ismertetésre került, azonban eddig sem Magyarországon, sem külföldön nem terjedt el széles körben. Fontos megemlíteni, hogy az extrapleuralis, minimálisan invazív thoracalis feltárást minden esetben mellkassebész nélkül végeztük. A bemutatott technikát az idegsebészek könnyen el tudják sajátítani, ha jártasak a hagyományos costotransversectomiás és LECA-feltárásokban. Mellkassebész segítsége csak nem várt szövődmények esetében (például tüdősérülés, aortasérülés) szükséges, véleményünk szerint. A különböző thoracalis gerincmegközelítések jellemzőit az **1. táblázat** mutatja.

Az általunk alkalmazott minimálisan invazív extrapleuralis feltárás előzménye a McCormick által közölt megközelítés[2]. A bemutatott módszer azonban részleteiben már eltér a McCormick által közöltektől[8, 22]: az esetünkben alkalmazott bőrmet-

1. táblázat. *A thoracalis gerincszakasz megközelítésének típusai és a feltárások jellemzői*

	Rálátás a dura-felszínre	Kezelés intenzív osztályon	Pneumothorax	Mellkassebészeti jártasság	Speciális feltáró rendszer	Mobilizálás a műtét után	A metszés hossza
Costotransversectomia	dorsalis, lateralis	nincs	nincs	–	–	első napon	6–8 cm
Lateralis extracaviter feltárás (LECA)	dorsalis, lateralis, részben anterior	nincs	nincs	++	–	első napon	8–12 cm
Hagyományos transthoracalis feltárás	lateralis, anterior	van	van	+++	–	2–3 nap után	8–12 cm
Extrapleuralis MIS-feltárás	lateralis, anterior	nincs	nincs	+++	+++	első napon	6–8 cm

szés 6–8 cm-es, szemben a McCormick által közölt 12 cm-rel. A jóval kisebb behatolási kapu mellett a szöveteket kisebb kiterjedésben roncsoljuk, továbbá McCormick módszerével ellentétben nem szükséges dupla lumenű tubus alkalmazása, az adott tüdőfél deflációja szükségtelen.

A minimálisan invazív extrapleuralis anterolateralis gerincfeltárás úgy ötvözi a transthoracalis thoracotomia és a costotransversectomia előnyeit, hogy egyúttal alkalmazkodik a minimálisan invazív szemlélethez. A transthoracalis eljárásokhoz hasonlóan e módszerrel a durazsák/gerincvelő elülső dekompressziója direkt vizuális kontroll mellett végezhető. Az extrapleuralis feltárásnál, a costotransversectomiához hasonlóan, nem szükséges mellkascső behelyezése műtét után, hiszen mindvégig testüregen kívül maradunk a beavatkozás során. A transthoracalis megközelítéshez képest a retropleuralis feltárás átlagosan körülbelül 30 perccel hosszabb a fali pleura gondos leválasztása miatt. Az extrapleuralis feltárás véleményünk szerint gyorsabb felépülést, kisebb fájdalomszintet és kevesebb szövődményt eredményez, bár ezen állítások az alacsony esetszám miatt még nem igazolhatók statisztikailag. Bízunk benne, hogy ez a minimálisan invazív módszer elterjed hazánkban, tekintettel arra, hogy szinte minden, a thoracalis gerinc elülső felét érintő kórfolyamatban alkalmazható.

IRODALOM

1. *Anand N, Regan JJ.* Video-assisted thoracoscopic surgery for thoracic disc disease: classification and outcome study of 100 consecutive cases with a 2-year minimum follow-up period. Spine (Phila Pa 1976) 2002;27:871-9.
2. *McCormick PC.* Retropleural approach to the thoracic and thoracolumbar spine. Neurosurgery 1995;37(5):908-14. https://doi.org/10.1227/00006123-199511000-00009
3. *Walker AE.* A History of Neurological Surgery. Baltimore, MD: Williams & Wilkins; 1951.
4. *Abbott KH, Retter RH.* Protrusions of thoracic intervertebral disks. Neurology 1956;6:1-10. https://doi.org/10.1212/WNL.6.1.1
5. *Markham JW.* Surgery of the spinal cord and vertebral column. In: *Walker AE* (ed): A History of Neurological Surgery. New York: Hafner; 1967. pp. 364-92.
6. *Singh H, Rahim SY, Yeh DJ, Floyd D.* History of posterior thoracic instrumentation. Neurosurg Focus 2004;16(1): E11.
7. *Lifshutz J, Lidar Z, Maiman D.* Evolution of the lateral extracavitary approach to the spine. Neurosurg Focus 2004; 16(1):Article12. http://thejns.org/doi/abs/10.3171/foc.2004.16.1.13
8. *Uribe JS, Dakwar E, Cardona RF, Vale FL.* Minimally invasive lateral retropleural approach: cadaveric feasability study and report of four clinical cases. Oper Neurosurg 2011;68:32-9. https://doi.org/10.1227/NEU.0b013e318207b6cb
9. *Banczerowski P, Veres R, Vajda J.* Modified minimally invasive surgical approach to cervical neuromas with intraforaminal components: hemi-semi-laminectomy and supraforaminal burr hole (modified foraminotomy) technique. Minim Invasive Neurosurg 2009 Feb;52(1):56-8. Epub 2009 Feb 26. https://doi.org/10.1055/s-0028-1104564
10. *Moon S-J, Lee J-K, Jang J-W, Hur H, Lee J-H, Kim S-H.* The transdural approach for thoracic disc herniations: a technical note Eur Spine J 2010;19:1206-11. https://doi.org/10.1007/s00586-010-1294-0
11. *Maarten N.* Posterior transdural discectomy: a new approach for the removal of a central thoracic disc herniation. Eur Spine J 2012;4:21 PMC3326131.
12. *Hulme A.* The surgical approach to thoracic intervertebral disc protrusions. J Neurol Neurosurg Psychiatry 1960;23: 133-7. https://doi.org/10.1136/jnnp.23.2.133
13. *Cybulski GR, Stone JL, Opesanmi O.* Spinal cord decompression via a modified costotransversectomy approach combined with posterior instrumentation for management of metastatic neoplasms of the thoracic spine. Surg Neurol 1991;35:280-5. https://doi.org/10.1016/0090-3019(91)90005-T
14. *Wang JC, Boland P, Mitra N, Yamada Y, Lis E, Stubblefield M, Bilsky MH.* Single-stage posterolateral transpedicular approach for resection of epidural metastatic spine tumors involving the vertebral body with circumferential reconstruction: results in 140 patients. Invited submission from the Joint Section Meeting on Disorders of the Spine and Peripheral Nerves, March 2004. J Neurosurg Spine 2004;1:287-98. https://doi.org/10.3171/spi.2004.1.3.0287
15. *McInerney J, Ball PA.* The pathophysiology of thoracic disc disease. Neurosurg Focus 2000;9(4):e1. https://doi.org/10.3171/foc.2000.9.4.2
16. *Chou D, Eltgroth M, Yang I, Lu D, Manley G.* Rib head disarticulation for multilevel transpedicular thoracic corpectomies and expandable cage reconstruction. Neurology India 2009;57:363-522. https://doi.org/10.4103/0028-3886.55602
17. *Lubelski D, Abdullah KG, Steinmetz MP, Masters F, Benzel EC, Mroz TE, Shin JH.* Lateral extracavitary, costotransversectomy, and transthoracic thoracotomy approaches to the thoracic spine. J Spinal Disord Tech 2013;26:4. https://doi.org/10.1097/BSD.0b013e31823f3139
18. *Larson SJ, Holst RA, Hemmy DC, Sances A Jr.* Lateral extracavitary approach to traumatic lesions of the thoracic and lumbar spine. J Neurosurg 1976;45:628-37. https://doi.org/10.3171/jns.1976.45.6.0628
19. *Benzel EC.* The lateral extracavitary approach to the spine using the three-quarter prone position. J Neurosurg 1989; 71:837-41. https://doi.org/10.3171/jns.1989.71.6.0837
20. *Perot PL Jr, Munro DD* Transthoracic removal of midline thoracic disc protrusions causing spinal cord compression. J Neurosurg 1969;31:452-8. https://doi.org/10.3171/jns.1969.31.4.0452
21. *Hentschel SJ, Rhines LD, Wong FC, Gokaslan ZL, McCutcheon IE.* Subarachnoid-pleural fistula after resection of thoracic tumors. J Neurosurg. 2004;100:332-6. https://doi.org/10.3171/spi.2004.100.4.0332
22. *Dana E. Adkins, Faheem A. Sandhu, Jean-Marc Voyadzis.* Minimally invasive lateral approach to the thoracolumbar junction for corpectomy. Journal of Clinical Neuroscience 2013;20:1289-94. https://doi.org/10.1016/j.jocn.2012.09.051

Check for updates

The Alternative Approach to the Lumbosacral Segment: The Right-Sided Oblique Lumbar Interbody Fusion Compared with Anterior Lumbar Interbody Fusion

Viktor Szabó[1], Balázs Berta[1], Máté Nagy[1], Dominik Kulcsár[1], Gábor Perlaki[1-3], Attila Schwarcz[1]

BACKGROUND: Anterior lumbar interbody fusion with dorsal percutaneous pedicle screw fixation (ALIF+D) is a well-described technique treating lumbosacral degenerative diseases. Mobilizing the common iliac arteries and veins during the ALIF+D approach may increase the risk of bleeding when the bifurcations are low. This study demonstrates that in such cases, the right-sided oblique lumbar interbody fusion with dorsal percutaneous pedicle screw fixation (OLIF+D) offers a novel alternative to the ALIF+D approach.

METHODS: Twenty-one patients were operated on with the ALIF+D approach, and 20 patients were operated on using the right-sided OLIF+D technique. Computed tomography–based imaging and clinical data, such as patient-reported outcomes, were collected.

RESULTS: Both ALIF+D and OLIF+D surgeries elicited a statistically significant decrease ($P \leq 0.001$) between the preoperative and postoperative Oswestry disability index and the back and leg pain visual analog scale scores. A significant increase was observed in both techniques between preoperative and postoperative anterior segmental height, posterior segmental height, and segmental lordosis ($P \leq 0.001$). There were no statistically significant postoperative differences between patients operated by ALIF+D and patients operated by OLIF+D in the segmental lordosis angle ($P = 0.354$), anterior segmental height ($P = 0.297$), posterior segmental height ($P = 0.404$), Oswestry disability index ($P = 0.824$), or back and leg visual analog scale scores ($P = 0.682$ and $P = 0.979$, respectively). The OLIF+D group showed trend-like higher blood loss (198 ± 118 mL vs. 134 ± 77 mL; $P = 0.058$) and significantly longer surgical time (199 ± 47 vs. 169 ± 54 minutes; $P = 0.009$) compared to the ALIF+D group.

CONCLUSIONS: The right-sided lumbosacral OLIF+D approach is an alternative to the ALIF+D approach if the latter is hazardous due to vessel anatomy.

INTRODUCTION

Spinal fusion treatment of degenerative spine diseases aims to decompress nerve structures, reduce deformities, and restore stability.

There are 2 main decompression techniques in lumbosacral fusion surgery. The dorsal approaches (e.g., posterior lumbar interbody fusion, transforaminal lumbar interbody fusion) grant the direct decompression of nerve structures. In contrast, the anterior and oblique group (e.g., anterior lumbar interbody

Key words
- ALIF
- Anterior lumbar interbody fusion
- Lumbosacral
- Oblique lumbar interbody fusion
- Right-sided OLIF

Abbreviations and Acronyms
ALIF: Anterior lumbar interbody fusion
ALIF+D: Anterior lumbar interbody fusion with dorsal percutaneous pedicle screw fixation
ASH: Anterior segmental height
CIA: Common iliac artery
CIV: Common iliac vein
CT: Computed tomography
ODI: Oswestry disability index
OLIF: Oblique lumbar interbody fusion
OLIF+D: Oblique lumbar interbody fusion with dorsal percutaneous pedicle screw fixation
PSH: Posterior segmental height
VAS: Visual analog scale

From the [1]Department of Neurosurgery, Medical School, University of Pécs; [2]Centre for Neuroscience, HUN-REN-PTE Clinical Neuroscience MR Research Group; and [3]Department of Neurology, Medical School, University of Pécs, Pécs, Hungary

To whom correspondence should be addressed: Viktor Szabó, M.D. [E-mail: szabo.viktor@pte.hu]

Supplementary digital content available online

Citation: World Neurosurg. (2025) 196:123823
https://doi.org/10.1016/j.wneu.2025.123823

Journal homepage: www.journals.elsevier.com/world-neurosurgery

Available online: www.sciencedirect.com

1878-8750/© 2025 The Author(s). Published by Elsevier Inc. This is an open access article under the CC BY-NC-ND license (http://creativecommons.org/licenses/by-nc-nd/4.0/).

fusion [ALIF], oblique lumbar interbody fusion [OLIF], extreme lateral interbody fusion) allows indirect decompression. The benefits and risks of the various techniques are well described.[1]

Due to vascular anatomical characteristics, operating on the lumbosacral junction could be challenging from the anterior or oblique direction.[2,3] The lumbosacral disc can be approached between the common iliac artery (CIA) and common iliac vein (CIV) or lateral to them.

At least 4 techniques exist in the anterior and oblique fusion technique group to complete the abovementioned surgical goals for the lumbosacral junction.[4]

The best-known is the classic ALIF technique, when the patient is in Da Vinci position, and the approach is from the anterior direction via Pfannenstiel incision, reaching the disc between the blood vessels.[5]

The second option regarding cage insertion is also a "between the blood vessels" technique. However, the lateral decubitus position and the incision place suggest that this combines the ALIF and OLIF techniques.[6]

Further surgical options would be the lumbosacral extension of the OLIF technique lateral to the blood vessels from the right or left side.[7,8] The lateral lumbar interbody fusion, also known as extreme lateral interbody fusion or direct lateral interbody fusion method, is unsuitable for the lumbosacral junction.[9]

The main risk of anterior and oblique approaches to the spine is bleeding. The more obscured the lumbosacral disc is by the common iliac veins and arteries, the more the blood vessel must be mobilized and retracted to remove the degenerated disc and insert the cage, increasing the risk of bleeding and thrombosis.[10,11]

Magnetic resonance imaging can predict the possibilities of blood vessel mobilization. The classic ALIF method can be recommended if the bifurcations of the common iliac arteries and veins are located cranially from the fifth lumbar disc, and the anterior surface of the fifth lumbar disc is free or only minimal CIV mobilization is required. If the bifurcations are located low (Figure 1), or the left CIV does not have a fat plane or is attached to osteophytes, the mobilization of CIV is associated with a greater risk of bleeding.[12]

Examining further possible risks during the surgical approach, retrograde ejaculation can be one of the disadvantages of "between the vessels" techniques. However, with proper technique, this possibility is low and may be overestimated.[13]

Among the oblique approaches to the lumbosacral junction, the left-sided "lateral to blood vessels" OLIF technique is usually preferred.[14] In the absence of literature data, anecdotally, the right-sided "lateral to blood vessels" lumbosacral OLIF technique is considered dangerous and the least preferred technique.[7,15]

This single-center study aimed to demonstrate the feasibility and safety of the right-sided (left lateral decubitus position) lumbosacral OLIF approach compared with the classic ALIF technique based on clinical and radiological measures. When the vascular anatomy makes "between the blood vessels" techniques such as the ALIF approach hazardous, the lumbosacral "lateral to blood vessels" OLIF approach could be a safe and routinely applicable alternative.

METHODS

One experienced surgeon operated on every patient, and no access surgeon was involved in any case. All data were analyzed prospectively.

Patient Population

This study included only patients who received 1-segment lumbosacral surgery with supplementary dorsal percutaneous pedicle screw fixation.

The inclusion criteria were adult patients not improving after at least 3 months of nonsurgical treatment of the following lumbosacral degenerative diseases: postdiscectomy syndrome, degenerative disc disease, spondylolisthesis, and spondylolysis (Table 1). The exclusion criteria were patients suffering from neoplasia, infection, or trauma.

From February 2018 to February 2020, 21 patients underwent classic ALIF surgery (Johnson and Johnson, DePuy Synthes, and Synfix evolution cage) in the lumbosacral segment supplemented with dorsal percutaneous pedicle screw fixation.

Furthermore, between 2016 and 2022, 20 patients were operated on with the right-sided lumbosacral OLIF approach receiving supplementary dorsal percutaneous pedicle screw fixation.

At the time of surgery, the anterior lumbar interbody fusion with dorsal percutaneous pedicle screw fixation (ALIF+D) patients were aged 47.2 ± 10.3 years (range: 18–63), while the oblique lumbar interbody fusion with dorsal percutaneous pedicle screw fixation (OLIF+D) patients were aged 54.2 ± 10.5 years (range: 37–77).

The clinical follow-up time was 21.4 ± 21.2 (range: 7–84) months for the OLIF+D patients and 18.4 ± 8.9 (range: 8–40) months for the ALIF+D patients. Table 1 presents the demographic characteristics of both patient groups.

Outcome Assessment

Operative time, blood loss, implant failure, and wound healing problems were recorded. The neurological function of the lower extremity and the bladder and bowel functions were assessed.

Patient-reported outcomes included the visual analog scale (VAS) for low-back and leg pain and the Oswestry disability index (ODI) collected before the surgery and during the follow-up.

In addition, radiological measurements were made on the preoperative and follow-up computed tomography (CT) scans obtained in the same CT scanner at Pécs Diagnostic Center.

Segmental lordosis was measured in the median sagittal plane as the angle between the fifth lumbar vertebral body's upper endplate (L_5) and the sacral plateau (S_1). The anterior segmental height (ASH) was measured in the median sagittal plane as the distance between the fifth lumbar vertebral body's ventral cranial corner and the ventral corner of the sacral plateau. For the posterior segmental height (PSH), similar measurements were performed at the posterior margins.

The fusion was assessed on CT with bone window. The definition of fusion is controversial, and there is no widely accepted consensus on the measurement technique of spinal fusion.[16] Considering the concerns about the measurement techniques, the Bridwell fusion grade was used in the present study

(Table 2).[17] Postoperative flexion-extension radiographs were not performed routinely at our institution.

Cage subsidence was classified according to Marchi's 4-grade system: Grade 0 (0%–24% loss of postoperative disc height), Grade I (25%–49%), Grade II (50%–74%), and Grade III (75%–100%).[18]

Statistical Analyses

Statistical analyses were performed using SPSS, version 29.0 (IBM Corp., Armonk, NY, USA).

As parts of our variables were measured on an ordinal scale, and non-normality was indicated by significant Shapiro-Wilk test ($P \leq 0.05$) for many continuous variables or the differences between their preoperative and postoperative values, nonparametric statistical tests were applied.

The Wilcoxon signed-rank test was applied to compare preoperative ASH, PSH, segmental lordosis angle, ODI, back pain, and VAS back and VAS leg scores to postoperative ones. The Mann-Whitney U test was run to determine if there were differences in postoperative segmental lordosis angle, ASH, PSH, ODI, back and

Figure 1. The vascular anatomical variations determine the choice between the anterior and oblique approach to the lumbosacral segment. (**A**) The picture represents an optimal patient for ALIF surgery. The common iliac vessels do not cover the fifth lumbar disc. Minimal or no vessel mobilization is necessary to implant the ALIF cage. (**B**) In the picture, mobilizing and retracting the left common iliac vein could be hazardous because the bifurcation is low. Retracting the right common iliac vein to the medial direction is less demanding during a right-sided OLIF+D surgery. ALIF, anterior lumbar interbody fusion; OLIF+D, oblique lumbar interbody fusion with dorsal percutaneous pedicle screw fixation.

Table 1. Demographic Characteristics of Patients Operated with Anterior or Right-Sided Oblique Lumbosacral Fusions with Dorsal Percutaneous Pedicle Screw Fixation: Anterior Lumbar Interbody Fusion with Dorsal Percutaneous Pedicle Screw Fixation and Oblique Lumbar Interbody Fusion with Dorsal Percutaneous Pedicle Screw Fixation, Respectively

	OLIF+D (n = 20)	ALIF+D (n = 21)
Gender (males/females)	9/11	4/17
Age at the time of surgery (years)	54.2 ± 10.5 [37–77]	47.2 ± 10.3 [18–63]
Follow-up duration (months)	21.4 ± 21.2 [7–84]	18.4 ± 8.9 [8–40]
Preoperative diagnosis		
Spondylolisthesis with spondylolysis	12	19
Degenerative spondylolisthesis (without spondylolysis)	6	1
Postdiscectomy syndrome	2	1

Age and follow-up duration are presented as mean ± SD (minimum-maximum).
OLIF+D, oblique lumbar interbody fusion with dorsal percutaneous pedicle screw fixation; ALIF+D, anterior lumbar interbody fusion with dorsal percutaneous pedicle screw fixation.

leg pain VAS scores, blood loss, or surgical time between patient groups operated by ALIF+D versus OLIF+D methods.

Right-Sided OLIF Surgical Technique

Patient Positioning. A cylindrical supportive cushion was applied below the armpit after carefully rolling the patient to a left lateral decubitus position. It is imperative to check that the armpit is not under compression by the edge of the table and that the patient's neck is in a natural position. When the patient is in the left lateral decubitus position, we usually lift both legs for a few seconds to adjust the pelvis's horizontal plane, which became unsettled during patient positioning. We typically bend the lower leg slightly in the knee and put a cushion between the knees.

Video

Video available at www.sciencedirect.com

Skin Marking. When the patient is in the proper lateral decubitus position, a C-arm is used to check that the patient is in the true anteroposterior and lateral position. Using a simple metal rod and a lateral fluoroscopy image, the projection of the fifth lumbar disc is marked on the skin with a pen (Figure 2).

Implants. A 5-cm long incision was made 2 fingers anteriorly from the iliac crest (Figure 2B). With a muscle-splitting technique, the muscle fiber of the abdominal muscle layers can be separated bluntly and parallel with the fiber, so damaging the muscle is unnecessary. Further blunt dissection with cotton wools in the retroperitoneal fat is necessary to prevent a peritoneal tear during the retroperitoneal approach. Following the curve of the peritoneum, the psoas muscle can be identified. Usually, the genitofemoral nerve is on the surface of the muscle. When the medial side of the psoas muscle was reached, a gentle retraction was made with the help of the Synframe retractor system (Synthes Spine, Paoli, Pennsylvania, United States), not forgetting that the ureter runs attached to the peritoneum (Video 1).

We can access the anterolateral part of the fifth lumbar disc between the psoas muscle and the right-sided CIV. However, the gentle retraction of the CIV is impossible without cutting the tethering iliolumbar and/or segmental veins. During an operation, ligating 1–3 segmental veins is usually necessary. Smaller veins can be electrocoagulated, but we use plastic clips for safety reasons for the thicker veins (Video 2). When every tethering vein was cut, the gentle retraction of the CIV and CIA should be performed without any resistance. If the retraction of the CIV is not easily performed, it suggests that some segmental veins remain hidden and must be found. As soon as the CIV no longer stands in our way, the OLIF cage can be implanted. During the cage implantation, the angle of the cage holder has to be aligned with the angle of the lumbosacral disc space to avoid endplate breach (Figure 3). Sanatmetal Emerald cage (Sanatmetal Ltd.) was used in every OLIF+D case. After the OLIF surgery, the patient was placed into a prone position, and percutaneous lumbosacral pedicle screw fixation was performed.

Table 2. Bridwell Interbody Fusion Grading System[17]

Grade	Description
I	Fused with remodeling and trabeculae present
II	Graft intact, not fully remodeled and incorporated, but no lucency present
III	Graft intact, potential lucency present at top and bottom of graft
IV	Fusion absent with collapse/resorption of graft

RESULTS

None of the patients had severe neurological symptoms before or after surgery, and no implant failures and wound-healing problems, such as deep infection, were observed. If we compare the postoperative data of the ALIF+D and OLIF+D groups, there were no statistically significant differences between the segmental lordosis angle ($P = 0.354$), ASH ($P = 0.297$), PSH ($P = 0.404$), ODI ($P = 0.824$), or the back and leg pain VAS scores ($P = 0.682$ and $P = 0.979$, respectively). However, the blood loss was higher

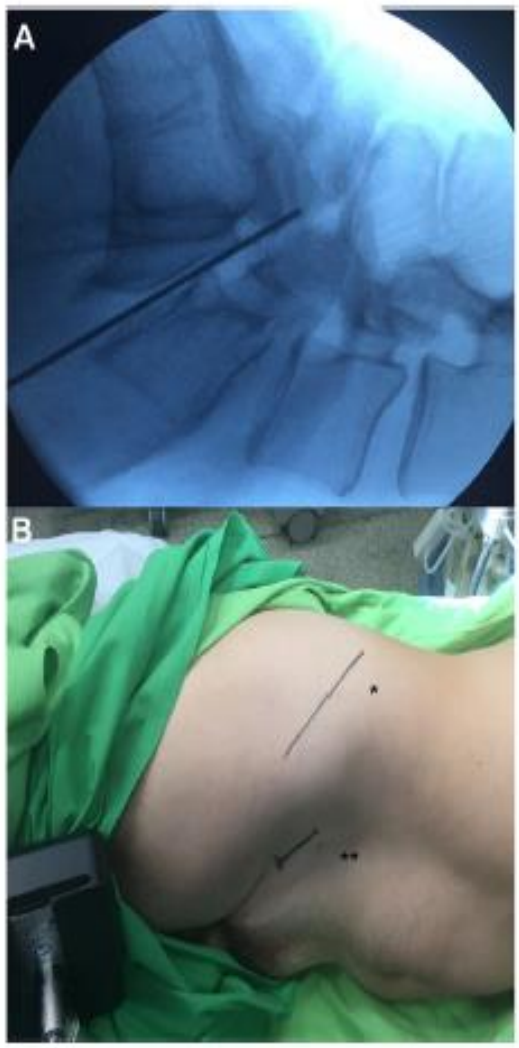

Figure 2 Preoperative skin marking for the right-sided OLIF+D surgery. (**A**) With the aid of the lateral fluoroscopy, the projection (*) of the fifth lumbar vertebra is marked on the skin, and (**B**) the plan (**) of the incision is also marked 2 fingers anteriorly from the right iliac crest. OLIF+D, oblique lumbar interbody fusion with dorsal percutaneous pedicle screw fixation.

Figure 1 The cage insertion during the right-sided OLIF+D surgery. An important detail is that the blue hilted cage holder's angle, defined by the angle of the lumbosacral disc space, is similar to that of a patient operated on with ALIF+D but differs from that of the OLIF+D performed in the upper segments. The wound can be found 2 fingers anteriorly to the right iliac crest. OLIF+D, oblique lumbar interbody fusion with dorsal percutaneous pedicle screw fixation; ALIF+D, anterior lumbar interbody fusion with dorsal percutaneous pedicle screw fixation.

($P = 0.058$), and the surgical time was significantly longer ($P = 0.009$) in the OLIF+D group compared to those operated by the ALIF+D technique. Both surgical times include the dorsal percutaneous pedicle screw fixation with repositioning to the prone position (Table 3).

The only complication was experienced in our very first right-sided lumbosacral OLIF+D patient operated in 2016: the right CIV was injured, and the blood loss was 600 mL. The injury was treated with sutures without the help of a vascular surgeon.

Comparing the preoperative and postoperative data, the vertebrae's height gain ($P < 0.001$) and the segmental lordosis gain ($P < 0.001$) were significant in both the right-sided lumbosacral OLIF+D group and the ALIF+D group. Both techniques elicited a statistically significant decrease in the preoperative and postoperative ODI, VAS back, and VAS leg scores ($P < 0.001$ for all) (Table 4).

Subsidence was not observed in 19 right-sided lumbosacral OLIF+D patients; only 1 showed Grade I subsidence with Grade III on Bridwell's fusion grade (Table 2). Three patients showed Grade II fusion, and 16 resulted in Grade I fusion. In the ALIF+D group, 20 patients did not develop subsidence during the follow-up period, and only 1 patient showed subsidence, which was less than 25%. In this case, a Grade II fusion was formed. Two additional ALIF+D patients showed Grade II fusion, and 18 resulted in Grade I fusion (Figure 4).

DISCUSSION

Pros and Cons of ALIF+D and Right-Sided OLIF+D Approaches

The ALIF and OLIF approaches offer better variability in the size and lordosis of the cage compared to the dorsal approaches.[19] This is consistent with our article suggesting that the ALIF+D

Table 3. Comparison of Surgical Time, Intraoperative Blood Loss, and Postoperative Follow-Up Measures Between Patients Operated with Anterior and Right-Sided Oblique Lumbosacral Fusions with Dorsal Percutaneous Pedicle Screw Fixation

	OLIF+D (n = 20)	ALIF+D (n = 21)	P Value*
†VAS back	2.7 ± 2.4 [0–8]	3.2 ± 2.9 [0–9]	$P = 0.682$
†VAS leg	2.6 ± 2.4 [0–7]	2.9 ± 3.1 [0–10]	$P = 0.979$
†ODI	22.0 ± 22.1 [0–71]	21.6 ± 17.5 [1–56]	$P = 0.824$
†ASH (mm)	41.0 ± 3.7 [34.2–50.0]	39.8 ± 3.5 [34.5–50.0]	$P = 0.297$
†PSH (mm)	29.9 ± 3.5 [22.9–36.8]	28.8 ± 3.8 [21.7–37.0]	$P = 0.404$
†Segmental lordosis (degree)	21.3 ± 4.3 [11.8–28.4]	24.4 ± 7.3 [14.9–37.1]	$P = 0.354$
Blood loss (mL)	197.8 ± 118.5 [50–600]	133.8 ± 77.4 [40–280]	$P = 0.058$
Duration of surgery (minutes)	199.0 ± 47.0 [135–360]	169.0 ± 53.5 [105–300]	**$P = 0.009$**

Values are presented as mean ± SD (minimum-maximum).
P values < 0.05 are shown in bold.
OLIF+D, oblique lumbar interbody fusion with dorsal percutaneous pedicle screw fixation; ALIF+D, anterior lumbar interbody fusion with dorsal percutaneous pedicle screw fixation; VAS, visual analog scale; ODI, Oswestry disability index; ASH, anterior segmental height; PSH, posterior segmental height.
*Mann-Whitney U test.
†Follow-up postoperative measures.

approach resulted in a slightly higher average postoperative lordosis value than the OLIF+D approach.

Furthermore, the larger footprint due to larger cages provided by OLIF and ALIF approaches reduces the chance of cage subsidence.[20] In this study, each group had only 1 subsidence with no clinical relevance. Both methods result in high bony fusion rates,[21] consistent with our research.

In our study, the average operation time of the ALIF+D was slightly shorter, which is explained by the patient selection based on vascular anatomy. The bifurcation of the CIVs did not cover the

Table 4. Comparison Between the Preoperative and Postoperative Clinical and Radiological Data in Patients Operated with Anterior or Right-Sided Oblique Lumbosacral Fusions with Dorsal Percutaneous Pedicle Screw Fixation

	Preoperative Value	Postoperative Value	P Value*
OLIF+D (n = 20)			
VAS back	8.1 ± 2.2 [0–10]	2.7 ± 2.4 [0–8]	**$P < 0.001$**
VAS leg	7. 9± 2.3 [1–10]	2.6 ± 2.4 [0–7]	**$P < 0.001$**
ODI	54.5 ± 22.7 [13–86]	22.0 ± 22.1 [0–71]	**$P < 0.001$**
ASH (mm)	36.7 ± 4.9 [25.4–44.3]	41.0 ± 3.7 [34.2–50.0]	**$P < 0.001$**
PSH (mm)	27.0 ± 3.0 [23.1–33.4]	29.9 ± 3.5 [22.9–36.8]	**$P = 0.001$**
Segmental lordosis (degree)	16.2 ± 6.0 [4.9–25.7]	21.3 ± 4.3 [11.8–28.4]	**$P < 0.001$**
ALIF+D (n = 21)			
VAS back	7.2± 2.7 [0–10]	3.2 ± 2.9 [0–9]	**$P < 0.001$**
VAS leg	7.4 ± 2.6 [0–10]	2.9 ± 3.1 [0–10]	**$P < 0.001$**
ODI	40.7 ± 15.0 [14–84]	21.6 ± 17.5 [1–56]	**$P < 0.001$**
ASH (mm)	34.0 ± 4.3 [28.0–43.6]	39.8 ± 3.5 [34.5–50.0]	**$P < 0.001$**
PSH (mm)	25.8 ± 3.8 [18.2–32.9]	28.8 ± 3.8 [21.7–37.0]	**$P < 0.001$**
Segmental lordosis (degree)	16.1 ± 7.8 [6.1–28.3]	24.4 ± 7.3 [14.9–37.1]	**$P < 0.001$**

Values are presented as mean ± SD (minimum-maximum).
P values < 0.05 are shown in bold.
OLIF+D, oblique lumbar interbody fusion with dorsal percutaneous pedicle screw fixation; VAS, visual analog scale; ODI, Oswestry disability index; ASH, anterior segmental height; PSH, posterior segmental height; ALIF+D, anterior lumbar interbody fusion with dorsal percutaneous pedicle screw fixation.
*Wilcoxon signed-rank test.

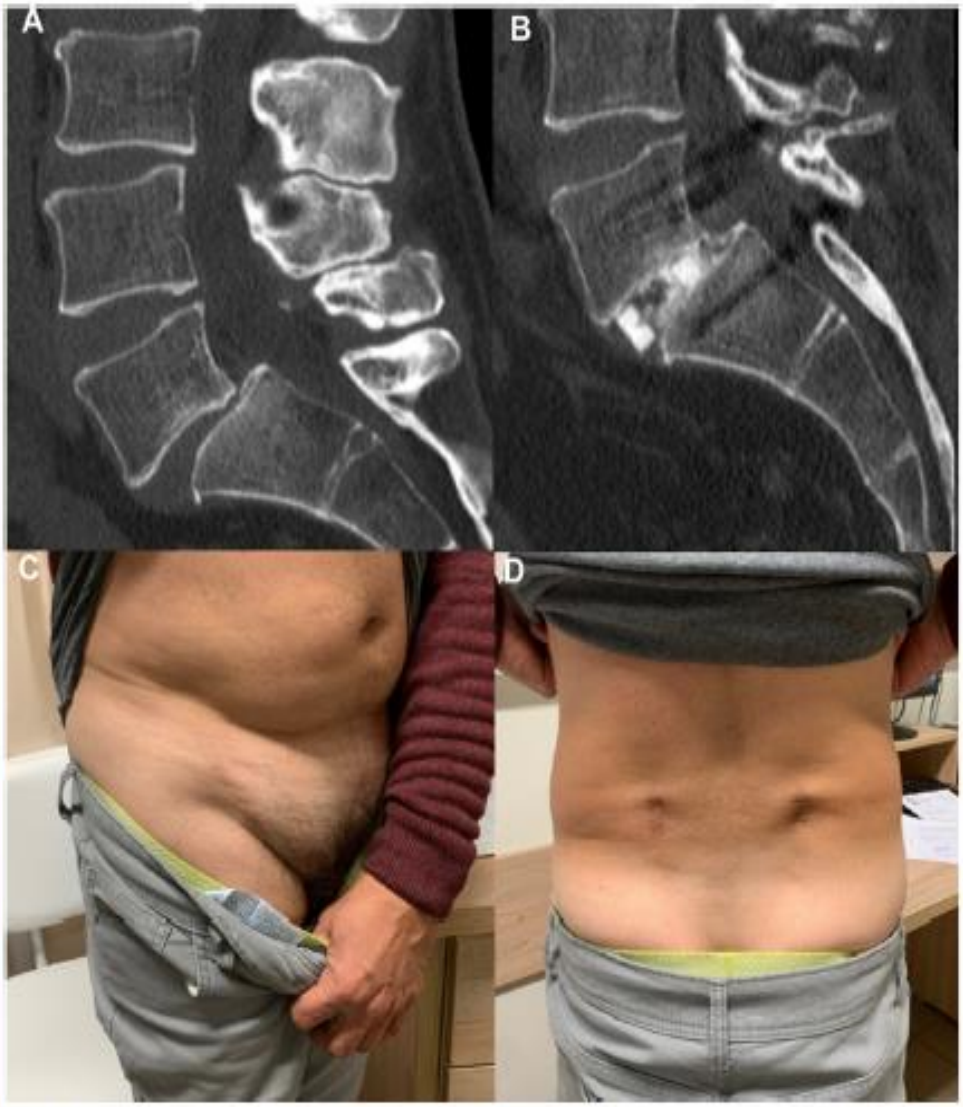

Figure 4. The results of the right-sided lumbosacral OLIF+D. The CT images acquired (**A**) before and (**B**) after the lumbosacral right-sided OLIF+D surgery in a patient with lumbosacral anterolisthesis due to spondylolysis. (**C** and **D**) The patient's wounds can be seen in the lower row on the 3-month follow-up. OLIF+D, oblique lumbar interbody fusion with dorsal percutaneous pedicle screw fixation; CT, computed tomography.

fifth lumbar disc in the cases of the ALIF+D approach. Because of the necessity of vascular mobilization, the lumbosacral OLIF+D cases were slightly more time-demanding. Yet the retraction of the right CIV to the medial direction is technically less cumbersome during the right-sided OLIF+D approach than the retraction of the bifurcation of the CIVs during the ALIF+D approach. This could be advantageous if the surgeon is less experienced in the ALIF approach or has no vascular surgeon available but does not prefer the dorsal approach. The OLIF and ALIF approaches produce more favorable blood loss and surgical time results than dorsal approaches, such as transforaminal lumbar interbody fusion.[1,22] The necessity of vascular manipulation can also explain the association with slightly more blood loss of the OLIF+D approach in our study.

Differences Between the Left-Sided and the Right-Sided OLIF+D Approaches

The OLIF+D technique from the right side can be safely applied in the lumbosacral junction, considering the differences between the left and right sides regarding the lumbosacral blood vessel anatomy.[23] The left CIA covers the lateral part of the left CIV. The consequence is that the low-pressure CIV is wedged on the left side between the high-pressure CIA and the vertebra, so its cross-section is often flattened.

The flattened left CIV must be mobilized and retracted during the ALIF+D and left-sided lumbosacral OLIF+D surgery. The CIA covers the anterolateral half of the CIV. Due to the flattened caliber, the left-sided CIV often lies on top of the junctions of the smaller incoming veins, such as the venovertebral vein or Maeng's

vein, causing the entry points of the segmental iliolumbar veins and the median sacral vein are also mostly covered.[24]

The situation is different on the right side. Before the bifurcation, the right-sided CIV is placed on the lateral side of the right-sided CIA and is less squeezed between the vertebra and the right-sided CIA, which is why its cross-section is round.[25]

The right CIV shows a straighter course, indicating a more predictable, easier mobilization. The critical point in mobilization is handling the segmental veins tethering the CIV. On the right side, the iliolumbar segmental veins running to the CIV are straighter, longer, and of smaller caliber, making them easier to ligate than on the left.[7]

Therefore, the choice between the ALIF and OLIF methods depends on the given vascular situation, which requires a preoperative assessment and planning.[12]

Our research presents experience from a single center with a limited number of cases.

Further studies in larger cohorts of patients are needed to have more experience with the right-sided OLIF+D approach.

CONCLUSION

This is the first study to describe and present the early results of the right-sided OLIF+D compared with ALIF+D in the lumbosacral segment. When the ALIF+D is risky, the right-sided "lateral to vessel" lumbosacral OLIF+D technique can be an alternative, yielding similar clinical and radiological outcomes.

ETHICS APPROVAL

All procedures performed in studies involving human participants were in accordance with the ethical standards of the institutional and/or national research committee and with the 1964 Helsinki declaration and its later amendments. This study had received institutional research ethics approval (KK/307–1/2020).

CRediT AUTHORSHIP CONTRIBUTION STATEMENT

Viktor Szabó: Writing – review & editing, Writing – original draft, Project administration, Investigation, Formal analysis, Data curation, Conceptualization. **Balázs Berta:** Investigation, Data curation. **Máté Nagy:** Investigation. **Dominik Kulcsár:** Investigation. **Gábor Perlaki:** Software, Formal analysis, Data curation. **Attila Schwarcz:** Writing – review & editing, Validation, Supervision, Project administration, Funding acquisition.

REFERENCES

1. Li HM, Zhang RJ, Shen CL. Radiographic and clinical outcomes of oblique lateral interbody fusion versus minimally invasive transforaminal lumbar interbody fusion for degenerative lumbar disease. *World Neurosurg*. 2019;122:e627-e638.
2. Ng JP, Scott-Young M, Chan DN, Oh JY. The feasibility of anterior spinal access: the vascular corridor at the L5-S1 level for anterior lumbar interbody fusion. *Spine*. 2021;46:983-989.
3. Chung NS, Lee HD, Chung HW, Jeon CH. Influence of vascular anatomy on the radiologic outcomes in oblique lateral interbody fusion at L5-S1. *Clin Spine Surg*. 2022;35:E36-E40.
4. Berry CA, Thawrani DP, Makhoul FR. Inclusion of L5-S1 in oblique lumbar interbody fusion-techniques and early complications-a single center experience. *Spine J*. 2021;21:1418-1429.
5. Mobbs RJ, Phan K, Daly D, Rao PJ, Lennox A. Approach-Related complications of anterior lumbar interbody fusion: results of a combined spine and vascular surgical team. *Glob Spine J*. 2016;6:147-154.
6. Molloy S, Butler JS, Benton A, Malhotra K, Selvadurai S, Agu O. A new extensile anterolateral retroperitoneal approach for lumbar interbody fusion from L1 to S1: a prospective series with clinical outcomes. *Spine J*. 2016;16:786-791.
7. Tannoury T, Kempegowda H, Haddadi K, Tannoury C. Complications associated with minimally invasive anterior to the psoas (ATP) fusion of the lumbosacral spine [published correction appears in spine (phila Pa 1976). 2020 Mar 15;45(6):E352]. *Spine (Phila Pa 1976)*. 2019;44:E1122-E1129.
8. Orita S, Shiga Y, Inage K, et al. Technical and conceptual review on the L5-S1 oblique lateral interbody fusion surgery (OLIF51). *Spine Surg Relat Res*. 2020;5:1-9.
9. Mobbs RJ, Phan K, Malham G, Seex K, Rao PJ. Lumbar interbody fusion: techniques, indications and comparison of interbody fusion options including PLIF, TLIF, MI-TLIF, OLIF/ATP, LLIF and ALIF+D. *J Spine Surg*. 2015;1:2-18.
10. Kulkarni SS, Lowery GL, Ross RE, Ravi Sankar K, Lykomitros V. Arterial complications following anterior lumbar interbody fusion: report of eight cases. *Eur Spine J*. 2003;12:48-54.
11. Bateman DK, Millhouse PW, Shahi N, et al. Anterior lumbar spine surgery: a systematic review and meta-analysis of associated complications. *Spine J*. 2015;15:1118-1132.
12. Chung NS, Jeon CH, Lee HD, Kweon HJ. Preoperative evaluation of left common iliac vein in oblique lateral interbody fusion at L5-S1. *Eur Spine J*. 2017;26:2797-2803.
13. Body AM, Plummer ZJ, Krueger BM, et al. Retrograde ejaculation following anterior lumbar surgery: a systematic review and pooled analysis. *J Neurosurg Spine*. 2021;35:427-436.
14. Miscusi M, Trungu S, Ricciardi L, Forcato S, Ramieri A, Raco A. The anterior-to-psoas approach for interbody fusion at the L5-S1 segment: clinical and radiological outcomes. *Neurosurg Focus*. 2020;49:E14.
15. Berry CA. Nuances of oblique lumbar interbody fusion at L5-S1: three case reports. *World J Orthop*. 2021;12:445-455.
16. Oshina M, Oshima Y, Tanaka S, Riew KD. Radiological fusion criteria of postoperative anterior cervical discectomy and fusion: a systematic review. *Glob Spine J*. 2018;8:739-750.
17. Bridwell KH, Lenke LG, McEnery KW, Baldus C, Blanke K. Anterior fresh frozen structural allografts in the thoracic and lumbar spine. Do they work if combined with posterior fusion and instrumentation in adult patients with kyphosis or anterior column defects? *Spine*. 1995;20:1410-1418.
18. Marchi L, Abdala N, Oliveira L, Amaral R, Coutinho E, Pimenta L. Radiographic and clinical evaluation of cage subsidence after stand-alone lateral interbody fusion. *J Neurosurg Spine*. 2013;19:110-118.
19. Yoon J, Choi HY, Jo DJ. Comparison of outcomes of multi-level anterior, oblique, transforaminal lumbar interbody fusion surgery: impact on global sagittal alignment. *J Korean Neurosurg Soc*. 2023;66:33-43.
20. Yuan W, Kaliya-Perumal AK, Chou SM, Oh JY. Does lumbar interbody cage size influence subsidence? A biomechanical study. *Spine*. 2020;45:88-95.
21. Sun D, Liang W, Hai Y, Yin P, Han B, Yang J. OLIF versus ALIF: which is the better surgical approach

for degenerative lumbar disease? A systematic review. Eur Spine J. 2023;32:689-699.

22. Rathbone J, Rackham M, Nielsen D, et al. A systematic review of anterior lumbar interbody fusion (ALIF) versus posterior lumbar interbody fusion (PLIF), transforaminal lumbar interbody fusion (TLIF), posterolateral lumbar fusion (PLF). Eur Spine J. 2023;32:1911-1926.

23. Capellades J, Pellisé F, Rovira A, Grivé E, Pedraza S, Villanueva C. Magnetic resonance anatomic study of iliocava junction and left iliac vein positions related to L5-S1 disc. Spine. 2000;25:1695-1700.

24. Maeng DH, Kim SY, Lee SH, Jang JS. Venovertebral vein: morphometric analysis and significance for the transabdominal spine surgeon. J Spinal Disord Tech. 2007;20:582-585.

25. Barrey C, Ene B, Louis-Tisserand G, Montagna P, Perrin G, Simon E. Vascular anatomy in the lumbar spine investigated by three-dimensional computed tomography angiography: the concept of vascular window. World Neurosurg. 2013;79:784-791.

Conflict of interest statement: Attila Schwarcz participated in developing the Emerald OLIF cage produced by Sanatmetal Ltd. The rest of the authors declare no conflict of interest.

Project number TKP2021-EGA-16 has been implemented with the support provided from the National Research, Development, and Innovation Fund of Hungary, financed under the TKP2021-EGA funding scheme.

Received 17 October 2024; accepted 15 February 2025

Citation: World Neurosurg. (2025) 196:123823
https://doi.org/10.1016/j.wneu.2025.123823

Journal homepage: www.journals.elsevier.com/world-neurosurgery

Available online: www.sciencedirect.com

1878-8750/© 2025 The Author(s). Published by Elsevier Inc. This is an open access article under the CC BY-NC-ND license (http://creativecommons.org/licenses/by-nc-nd/4.0/).