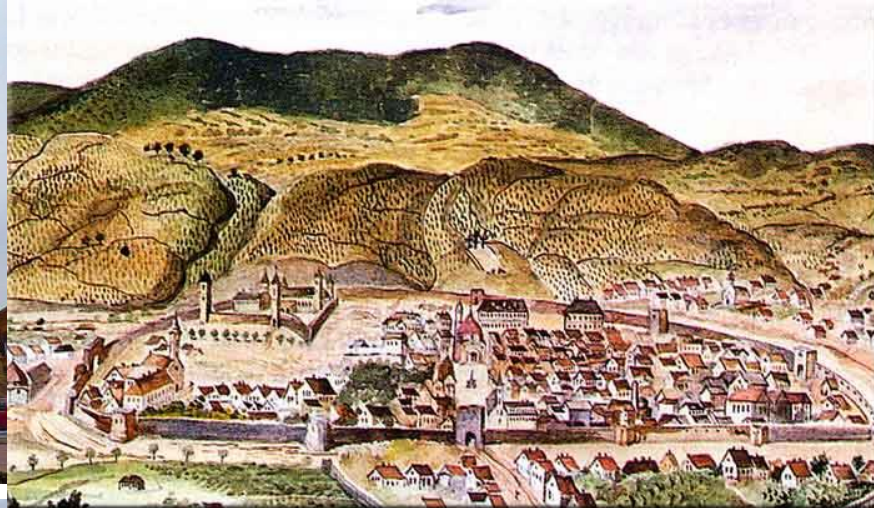


Idiopátiás gyulladásoz izombetegségek (myositisek)

Prof. Dr. Czirják László

PTE, KK, Reumatológiai és Immunológiai Klinika



Myopathiák - myositisek

Veleszületett

Izom dystrophiák

Congenitalis dystrophiák

Congenitalis myopathiák

Metabolicus myopathiák

Izom károsodással járó neurológiai és egyéb (endorinológiai, stb.) kórképek

Szerzett

Idiopátiás gyulladásoz izombetegségeek (PM, DM, IBM)

Endocrin (hypothyreosis, Cushing sy. stb.)

Toxikus (steroid, alkohol, statin, stb.)

Szisztémás autoimmun kórképek:
Dermatomyositis
Polymyositis
Zárványtestes mositis
Stb.

Toxicus myopathiák

- **Alkohol**

- Cocain

- Heroin



Kábítószer
fogyasztók

- Clofibrat, nicotinsav, gemfibrozil

- **Statinok**



Cardiovascularis
betegségek (prventio)

- **Antimalariás szerek**

- Colchicin



Rheumatologia (lupus, köszvény)

- Interferon alfa

- Interleukin 2

- Zidovudine

- Vincristin



Oncologia

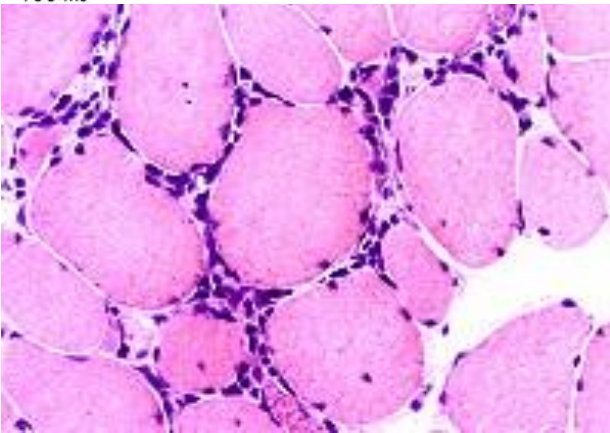
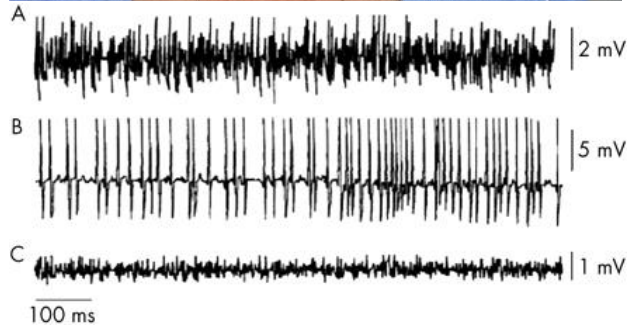
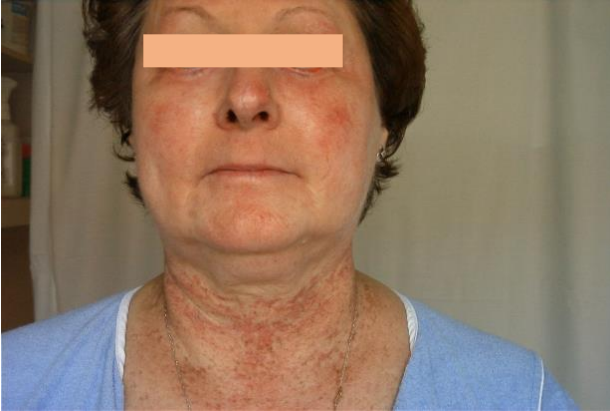- Sulphonamidok, rifampicin, griseofulvin

- Cimetidine, procainamide, chinidine,

Polymyositis, dermatomyositis, necrotizáló myositis, antiszintetáz szindróma

- A proximális végtagizomzat **szimmetrikus** gyengesége, esetenként (izomlázszerű) fájdalma
- Súlyos esetben: légzőizmok érintettsége, nyelészavar
- Egyéb tünetek: intersticiális tüdőbetegség, polyarthrititis, gyulladásoos bőrtünetek, myocarditis-szívelégtelenség, Raynaud syndroma, gastrointestinalis tünetek, stb.

Diagnosztika



- **Klinikai tünetek (± bőrtünetek)**
- **CK↑↑, LDH, transaminase, aldolase)**
- **Jellegzetes EMG**
 - kisamplitudójú, rövid, polifázisos hullámok
 - fibrilláció, irritabilitás
 - spontán, bizarr kisülések
- **Tipikus eltérések képalkotó eljárásokkal (MRI, ultrahang, PET)**
- **Jellegző histologia**
- **Myositis-specifikus autoantitetek**

Tisztázandó kérdések

- Izomgyengeség, izomlázszerű fájdalom lokalizációja
- Tapintásra észlelhető izomfájdalom helye
- Tészta izomtapintat lokalizációja

- Bőr erythema („heliotrop rash”)
- „Szerelő kéz” jelenléte
- Gottron jel
- Nyelészavar
- Nehézlégzés
- Általános tumortünet

Tisztázandó kérdések

- Az izmok gyengesége fokozódik vagy csak időnként észlelhető-e?
- A fésülködés és a lépcsőn járás jelent-e problémát?
- Az arcizmok érintettek-e? (Gyulladásos myopathiákra **nem** jellemző).
- Szimmetrikus-e az izomgyengeség? (Aszimmetria esetén **organicus neurológiai kórképre** kell elsősorban gondolni).
- A szemizmok érintettek-e (típusos myositisben ez **nem** fordul elő).

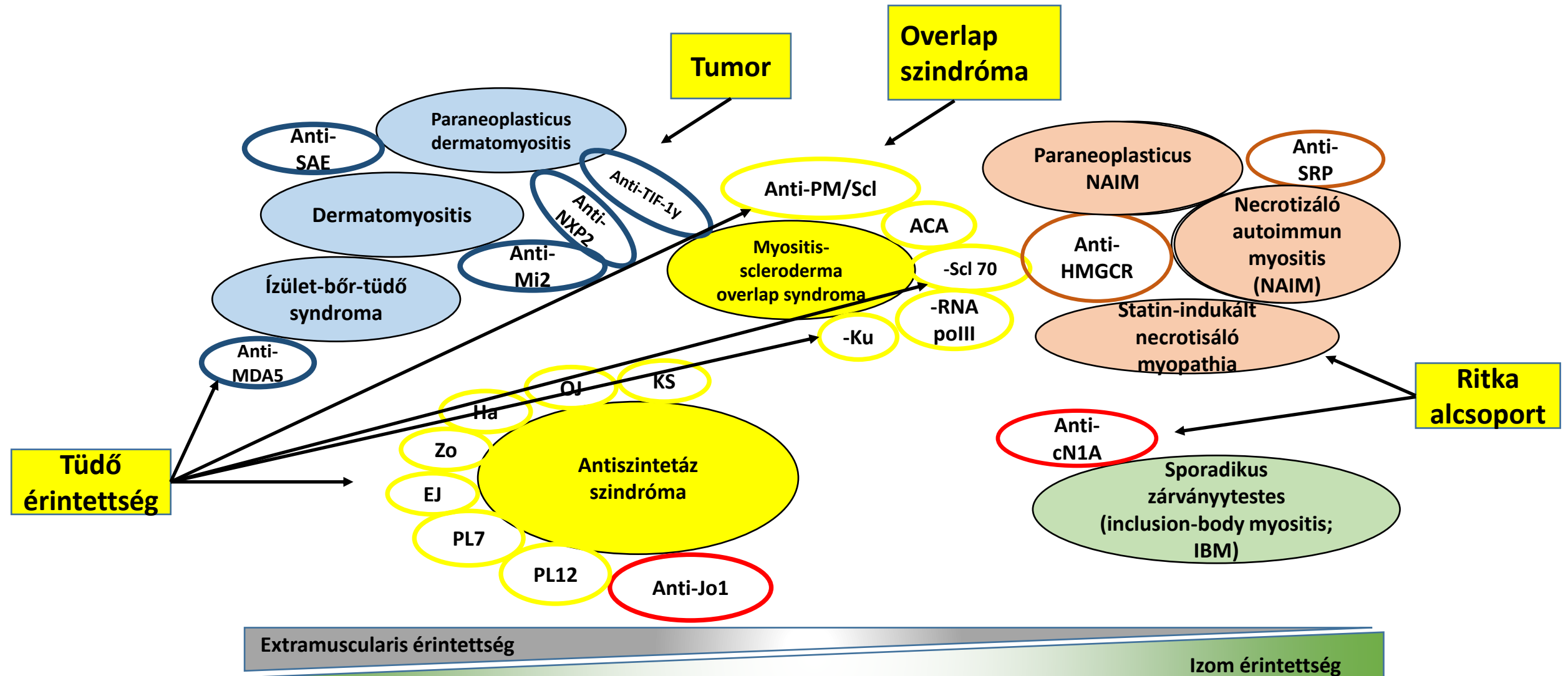
Tisztázandó kérdések

- Van-e a betegnek **más autoimmun megbetegedésre** utaló tünete (overlap szindróma)
- **Gyógyszeres kezelés**
- **Infekció**
- **Van-e a családban valamilyen (öröklődő) izombetegség (myopathia)**

Major forms of adult inflammatory myopathies

	Clinical presentation	Antibodies
Dermatomyositis	Heliotrop rash, Gottron (skin inflammatory) symptoms, interstitial lung disease (ILD), dysphagia, dysphonia, coexistent malignancy, significant muscle atrophy	TIF1γ, NXP2, MDA5, Mi2, SAE, SP4, CCAR1
Polymyositis	ILD, tumor, myocarditis	Seronegative
Immune-mediated necrotizing myositis	Coexistent tumor, systemic autoimmune disease, significant muscle atrophy	SRP, HMGCR (statine induced)
Overlap myositis	Scleroderma, SLE, MCTD	Pm-Scl, Ro52, Ku, U1Rnp
Anti-synthetase syndrome	ILD, mechanic's hand, polyarthritits, Raynaud syndrome, fever	Jo-1, PL7, PL12, EJ, OJ, KS, ZO, YRS/HA
Inclusion body myositis	Dysphagia	c1NA

Myositis specifikus és myositis asszociált antitestek



Severe muscular symptoms in inflammatory myopathies

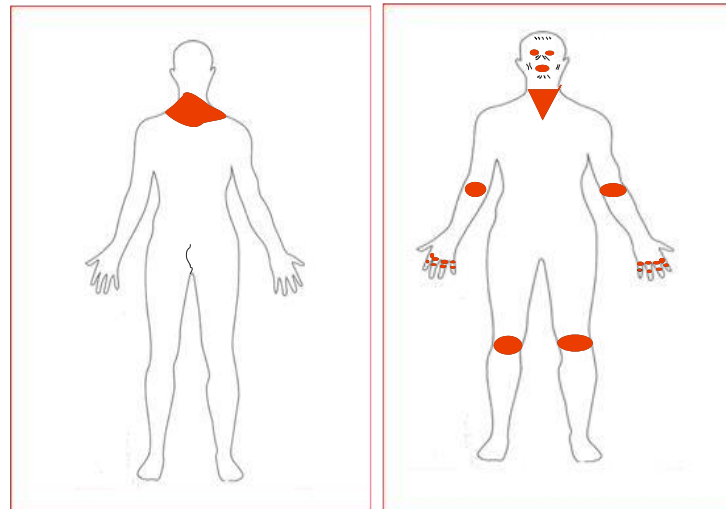
- **Oropharynx→dysphagia→aspiration→ pneumonia!**
- Laryngeal muscle involvement → dysphonia
- Respiratory muscle involvement (diaphragm, chest wall): hypoxia, dyspnoe, respiratory failure

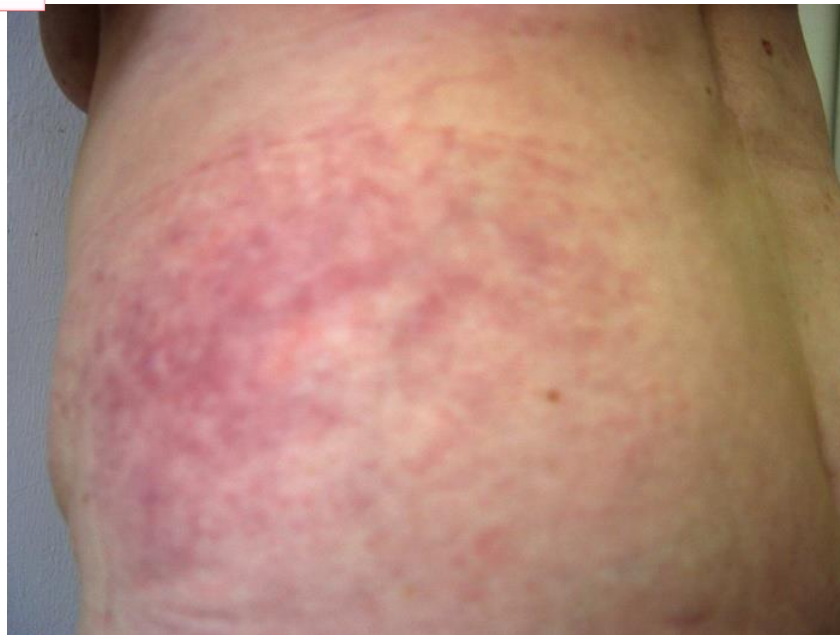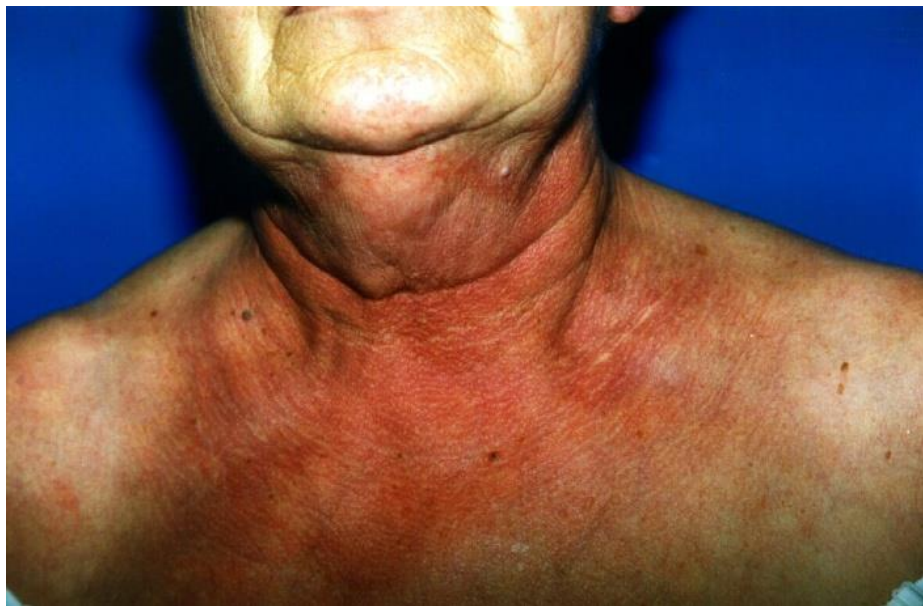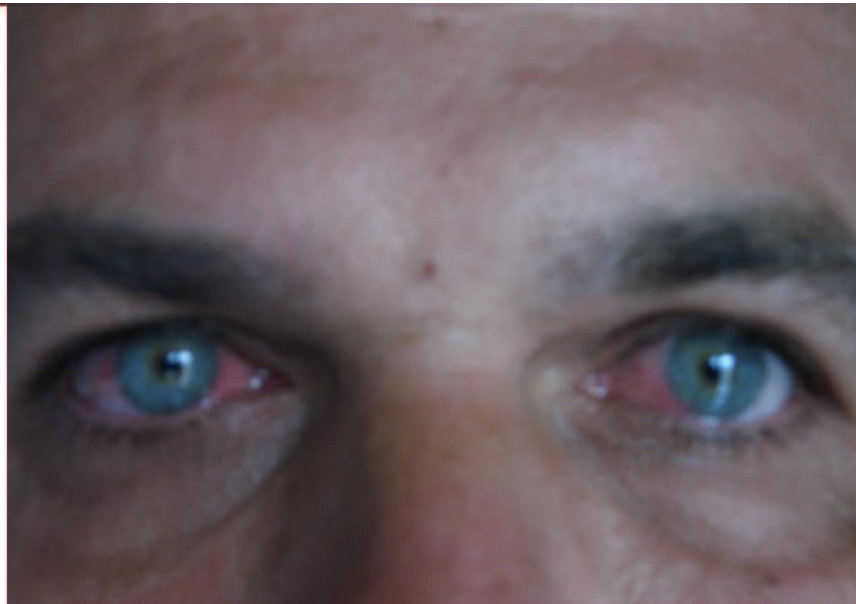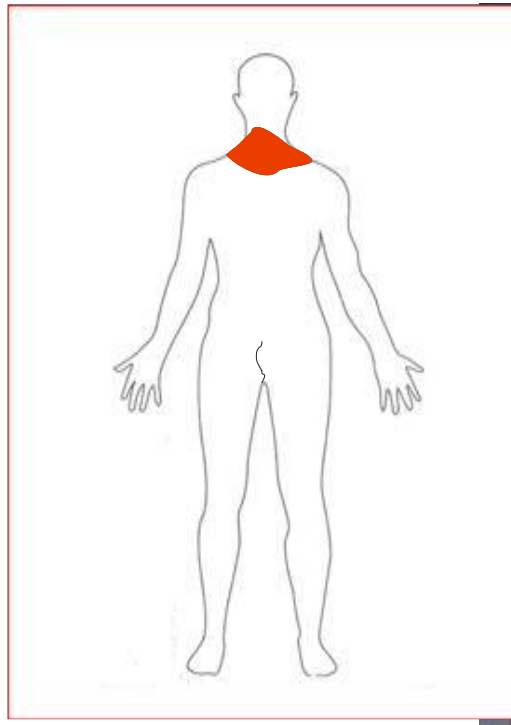
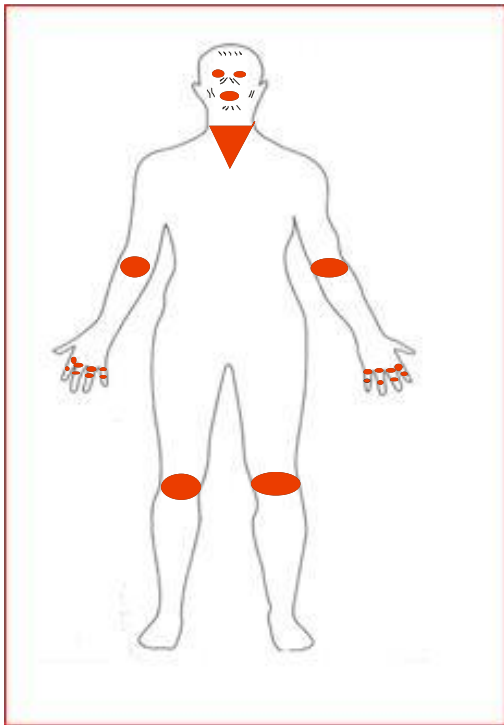
Gyulladásos myopathiát kísérő egyéb tünetek

- **Interstitialis tüdőbetegség** (anti-szintetáz és Pm-Scl anti-MDA-5 antitest pozitivitás esetén gyakori, súlyos). Korán diagnosztizálendő és kezelendő!
- **Cardialis érintettség**
 - Congestiv szívelégtelenség
 - Pericarditis, myocarditis
 - Ingervezetési- képzési zavarok
- **Gastrointestinalis érintettség**
 - Motilitászavar
 - Reflux
- **Polyarthrit** (nem deformáló jellegű)
- **Raynaud syndroma**

Dermatomyositis

- Rendszerint acut kezdet
- Bőrjelenség
 - Felső szemhéj lilásan elszíneződése
 - Periorbitalis oedema
 - Erythematosus bőrelváltozás - későbbi atrophia
 - arcot, ízületek feszítő oldala, nyak, hát, V alakban a mellkason
 - MCP, PIP ízületek felett erythematosus papulák lehetnek (Gottron vasculitis)
- Polyarthrititis





IBM

(inclusion body myositis; zárványtestes myositis)

- Idősebbek lassan progrediáló betegsége
- Izomfájdalom ritka (10%)
- Gyakran érintett: **suralis, dorsalis láb flexor, quadriceps, csukló-digitalis flexor** izomzat
- Lehet **asszimmetrikus** az izomérintettség
- Általában nem érintett: deltoideus, pectoralis, kéz interosseus, arc izomzat
- CPK 2 – 5 x
- Kezelése megoldatlan. Corticosteroidokra, cytostaticumokra nem reagál. Talán a torna hatásos.
- Van családi halmozódást mutató és sporadikus formája

DM-PM kezelése

- A **fizikoterápia** alapvető
 - Korán elkezdett rendszeres torna, a remisszió során végig!
 - Ha az izomzat véglegesen elpusztul, már nem lesz mit helyrehozni!!
 - A **steroid indukálta myopathia** legjobb kezelése is az aktív torna!

