

**Kardiológiai képző
diagnosztikai eljárások:
kardiológiai
izotópdiaгностиka**

**Zámbó Katalin
PTE Orvosi Képző Klinika
Nukleáris Medicina Tanszék**

Képző módszerek

Anatómia

Fiziológia

Metabolizmus

Molekulák

Rtg. / CT

NM / SPECT / PET

MRI

MR spektroszkópia

fMRI

Ultrahang

Hibrid képzés: SPECT/CT, PET/CT, (PET/MRI)

Radioaktív izotópok orvosi felhasználása

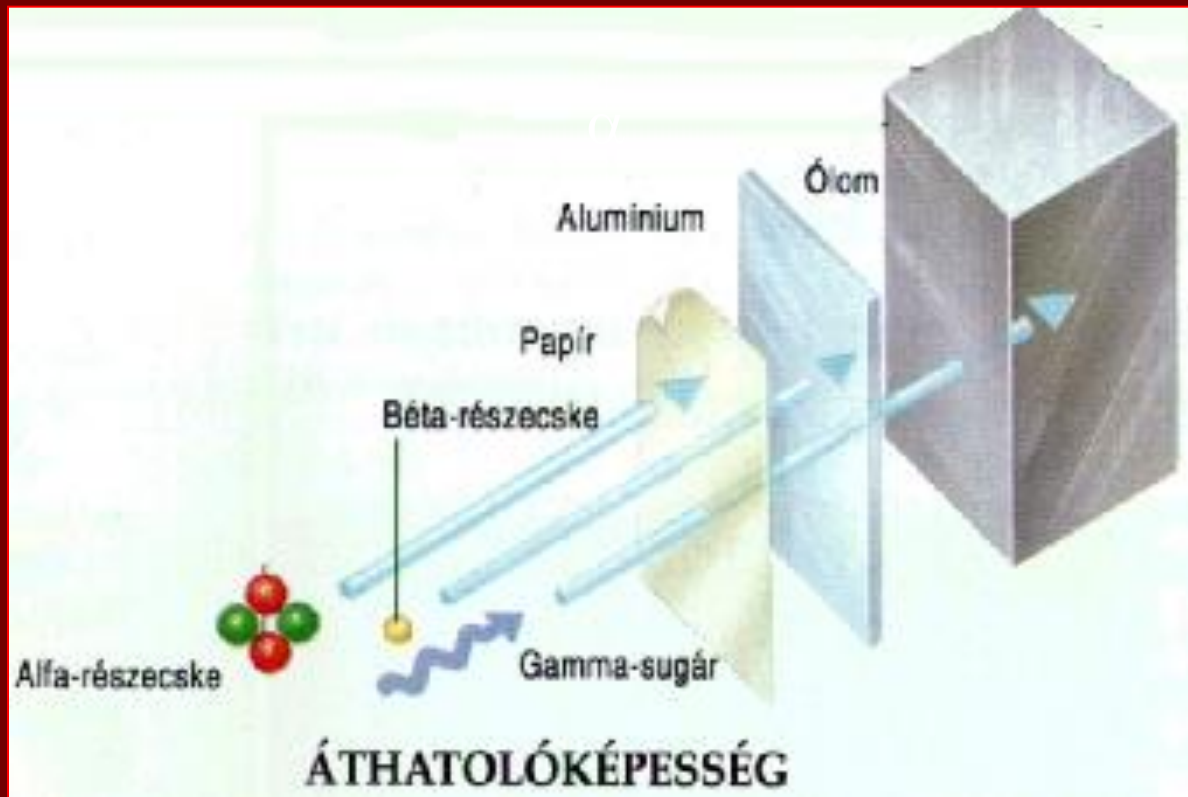
A kedvezőtlen proton-neutron aránnyal rendelkező atommagok külső behatás nélkül, spontán, bizonyos sugárzások (α , β , γ) kibocsátása révén elbomlanak, miközben a kezdeti mag más maggá alakul át.

Ugyanazon elem izotópjai a különböző biokémiai folyamatokban ugyanúgy viselkednek – nyomjelző elv.

Hevesy György – Nobel díj, 1943.

A radioaktív bomlást kísérő sugárzás

- **Korpuszkuláris jellegű (α , $-\beta$, $+\beta$)**
- **Elektromágneses hullámtermészetű (γ)**



γ -sugárzás

- Elektromágneses sugárzás
- Az atommagból származik
- Nagy áthatoló képességű (emisszió), a betegbe juttatva kívülről jól detektálható
- A rutin diagnosztikában jól használható
- Molekuláris diagnosztika – specifikus képalkotás
- Pl. 99meta-technetium (140 keV, 6 óra)

Módszerek általános jellemzői

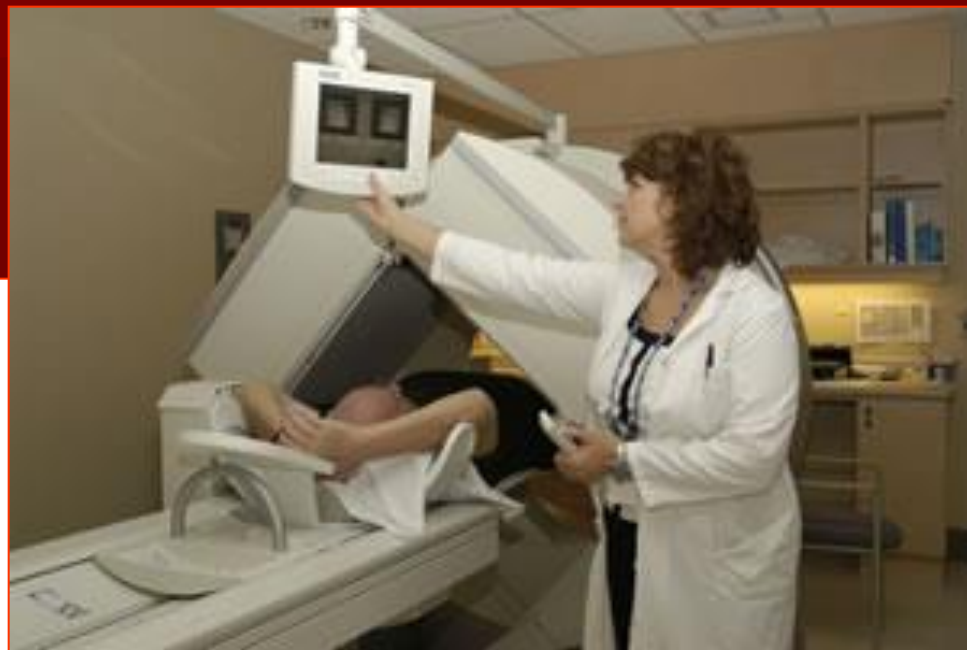- **Egy adott szerv vagy szervrendszer funkcióján alapulnak**
- **Érzékeny, de aspecifikus módszerek**
- **Szervspecifikusak (hordozó molekula!)**
- **Könnyen kivitelezhetők**
- **Különösebb előkészítést nem igényelnek**
- **Szövődmény mentesek, kockázatuk minimális**

Nukleáris kardiológia

- EKG kapuzott kamrafal mozgás és ejectios fractios vizsgálat (RNV, MUGA)
- „First passage” vizsgálat
- Nyugalmi szívizomperfúziós SPECT- SPECT/CT-vizsgálat
- Terheléses szívizomperfúziós SPECT- SPECT/CT-vizsgálat

Képkalkotó készülékek I.

Gammakamera

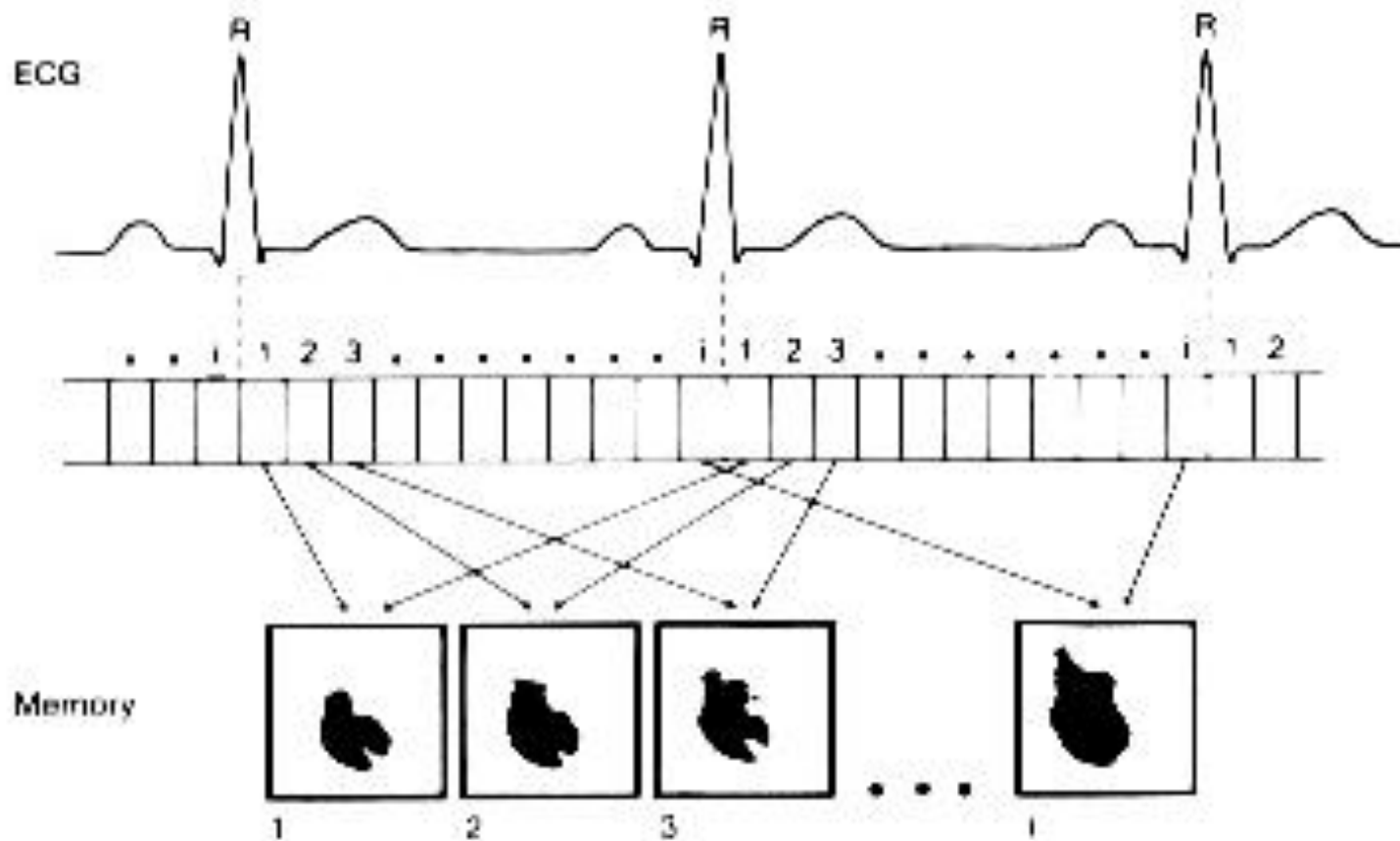


Dedikált szív-SPECT
(Single Photon Emissziós
Computer Tomográf)

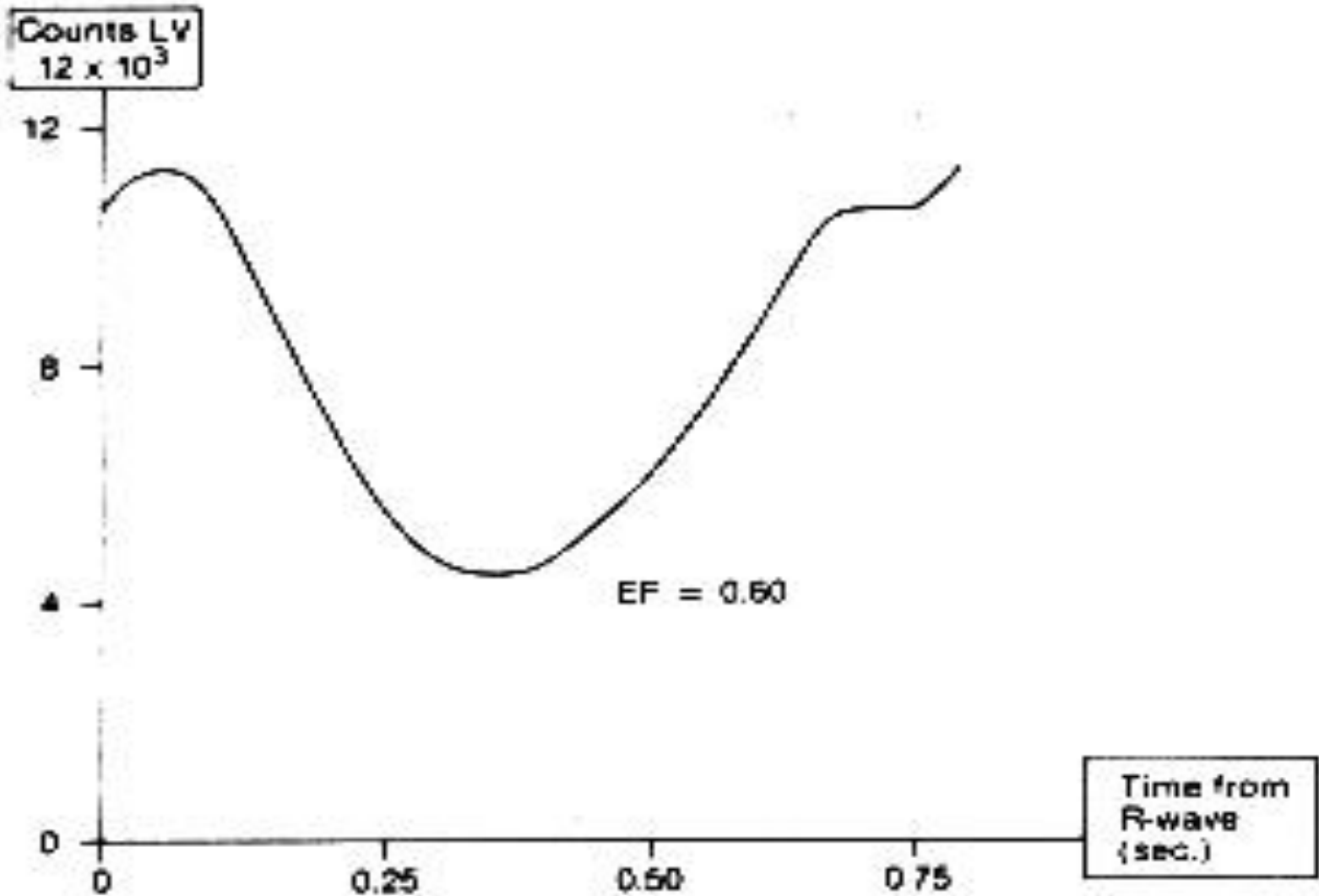
EKG kapuzott kamrafal mozgás és ejekciós frakciós vizsgálat (RNV, MUGA)

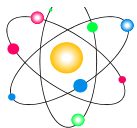
- A szív vértartalmát jelöljük izotóppal (99mTc-pyrophosphat-VVT)
- EKG-kapuzás alapján több száz szív ciklus adatait elemezzük
- $EF = VD - VS / VD - H$ (%)
- A falmozgás vizsgálata parametrikus képek alapján

Egy reprezentatív szívciklus kialakítása



Ejectios fractios volumengörbe





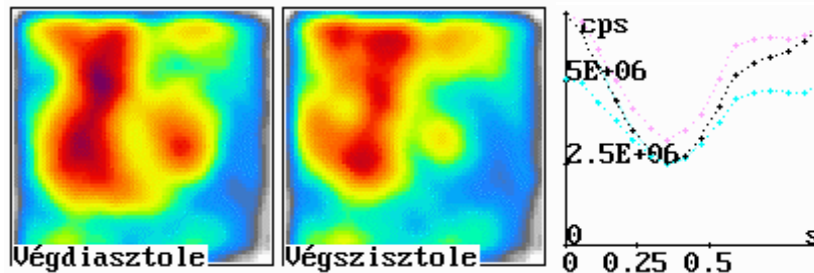
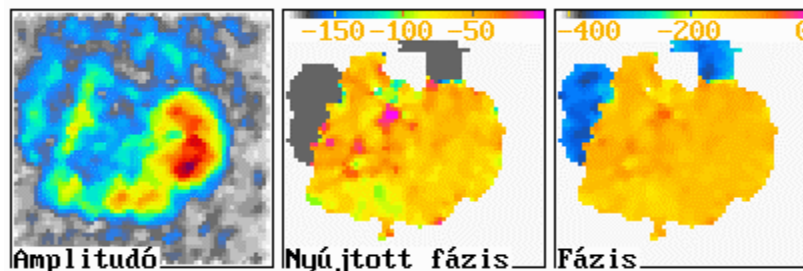
VENTRICULO SZCINTIGRÁFIA EREDMÉNYLAP

PÉCSI TUDOMÁNYEGYETEM ÁLTALÁNOS ORVOSTUDOMÁNYI KAR
Központi Klinikai Radioizotóp Laboratórium
7624 Pécs, Ifjúság útja 13. Tel.: (72) 326-222/1229
Intézetvezető: dr. Zámbó Katalin

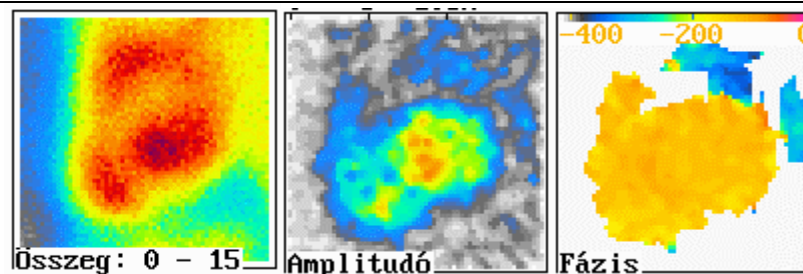
NORMÁLIS BAL KAMRA FUNKCIÓ

Kódszám: KE0351
Szül.: 450515
Beküldő int.: Szigetvár Bel.
Diagnosis: St.p.inf.myoc.
Értékelte: Dr.Schmidt
Dátum: 2000.10.02

SZIVKAMRA-GÖRBE ELEMZÉSE
EF: 64.1 %
ES ideje: 398 ms
PER
ideje: 180 ms
seb.: -2.50 EDV/s
PFR
ideje: 550 ms
seb.: 2.18 EDV/s
PFR/PER: 0.87
Ciklusidő: 944 ms
Frekvencia: 64/min
Infl. pont: 768 ms



Lao30



Lao70

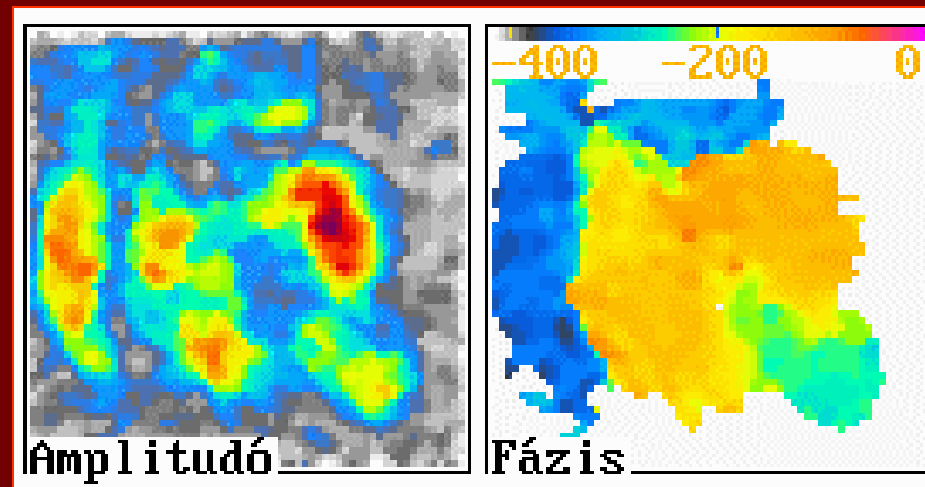
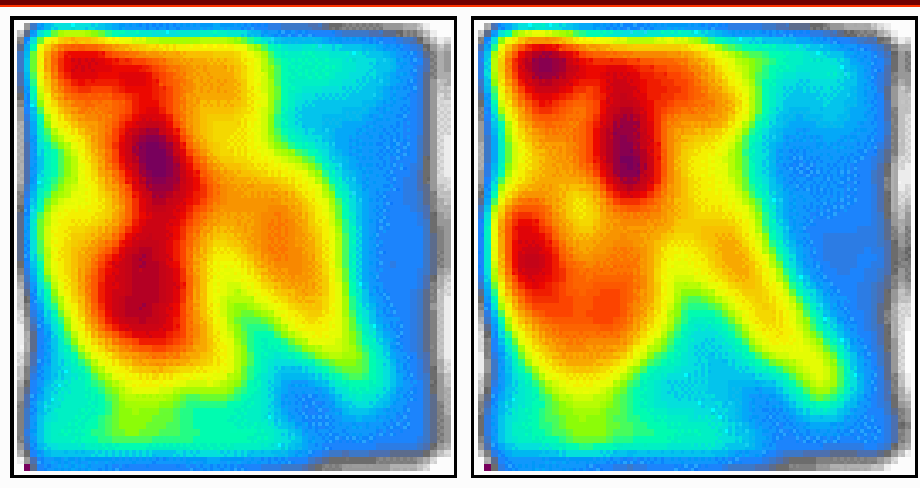
Parametrikus képek

Amplitudó kép:

A színek a pixelek aktivitás-változásának nagyságát, „amplitudóját” reprezentálják.

Fázis kép:

A színek a pixelek aktivitás-változásának kezdetét, „fázisát” reprezentálják.





VENTRICULO SZCINTIGRÁFIA EREDMÉNYLAP

PÉCSI TUDOMÁNYEGYETEM ÁLTALÁNOS ORVOSTUDOMÁNYI KAR

Központi Klinikai Radioizotóp Laboratórium

7624 Pécs, Ifjúság útja 13. Tel.: (72) 326-222/1229

Intézetvezető: dr. Zámbó Katalin

ANTERIOR, ANTERO-SEPTALIS, CSÚCSI HYPOKINESIS

Kódszám: KE0156

Szül.: 330801

Beküldő int.: PTE II.Bel.kl.

Diagnosis: DCM

Értékelte: dr.Schmidt

Dátum: 2000.04.19

:

SZIVKAMRA-GÖRBE ELEMZÉSE

EF: 28.5 %

ES ideje: 346 ms

PER

ideje: 194 ms

seb.: -1.30 EDV/s

PER

ideje: 433 ms

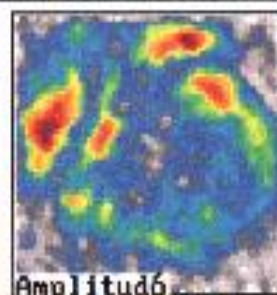
seb.: 0.35 EDV/s

PER/PER: 0.27

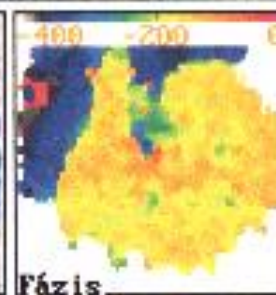
Ciklusidő: 832 ms

Frekvencia: 72/min

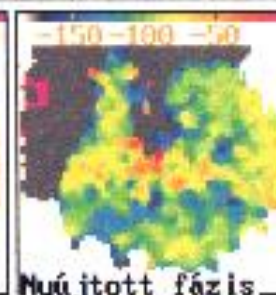
Inf. pont: 659 ms



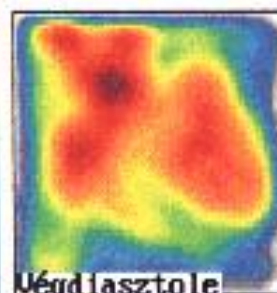
Amplitudó



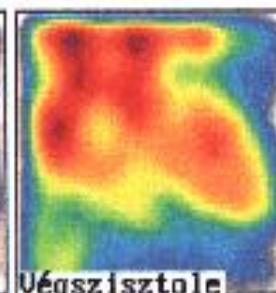
Fázis



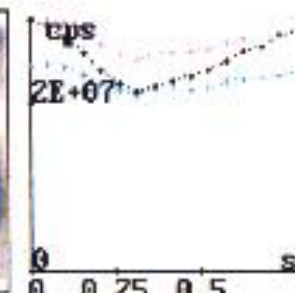
Nyújtott fázis



Végdiasztole

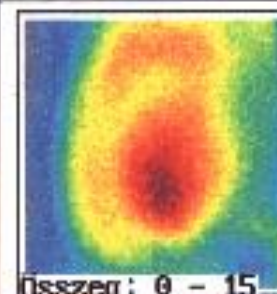


Végshisztole

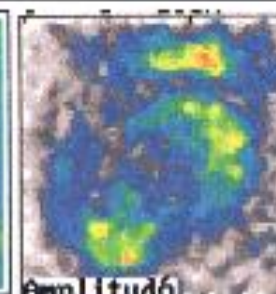


0 0.25 0.5 s


Lao30



Összeg: 0 - 15

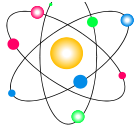


Amplitudó



Fázis

Lao70



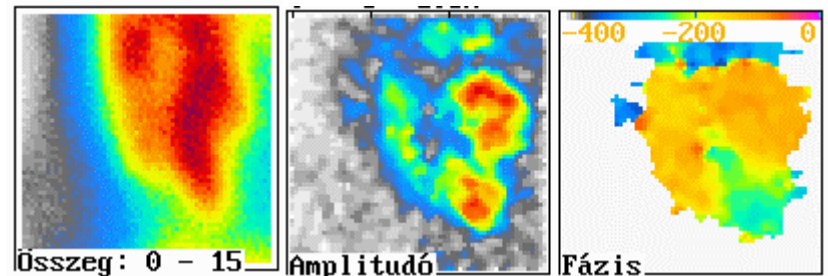
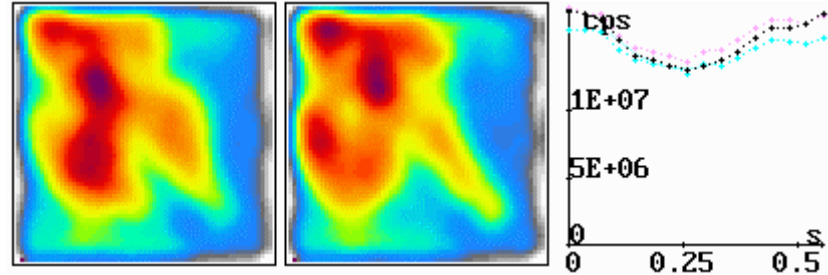
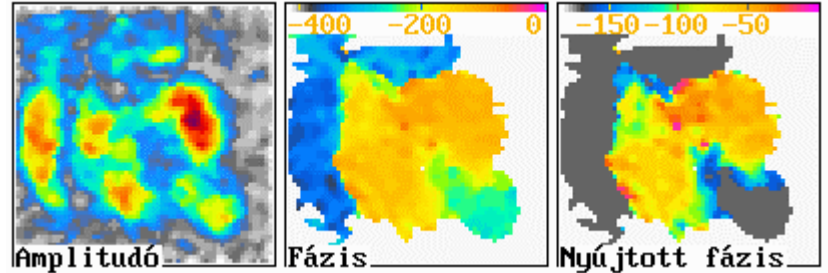
VENTRICULO SZCINTIGRÁFIA EREDMÉNYLAP

PÉCSI TUDOMÁNYEGYETEM ÁLTALÁNOS ORVOSTUDOMÁNYI KAR
Központi Klinikai Radioizotóp Laboratórium
7624 Pécs, Ifjúság útja 13. Tel.: (72) 326-222/1229
Intézetvezető: dr. Zámbó Katalin

NAGYKITERJEDÉSŰ CSÚCSI PARADOX PULSATIO

Kódszám: KE0100
Szül.: 240308
Beküldő int.: Komló Bel.
Diagnosis: ISZB
Értékelte: Dr.Schmidt
Dátum: 2000.03.16

SZIVKAMRA-GÖRBE ELEMZÉSE
EF: 25.2 %
ES ideje: 270 ms
PER
ideje: 137 ms
seb.: -1.60 EDV/s
PFR
ideje: 392 ms
seb.: 1.26 EDV/s
PFR/PER: 0.79
Ciklusidő: 592 ms
Frekvencia: 101/min



Lao70

„First passage” vizsgálat

- **A szervezetből gyorsan kiürülő radiofarmakkal (99mTc-DTPA)**
- **Gyors dinamika: első átfolyás a szíven és a tüdőn keresztül**
- **Beadás „bolus”-ban (kis volumen, gyors beadás, vérnyomásmérő!)**
- **Cardio-pulmonális keringési idők, percvolumen, verővolumen számítása**

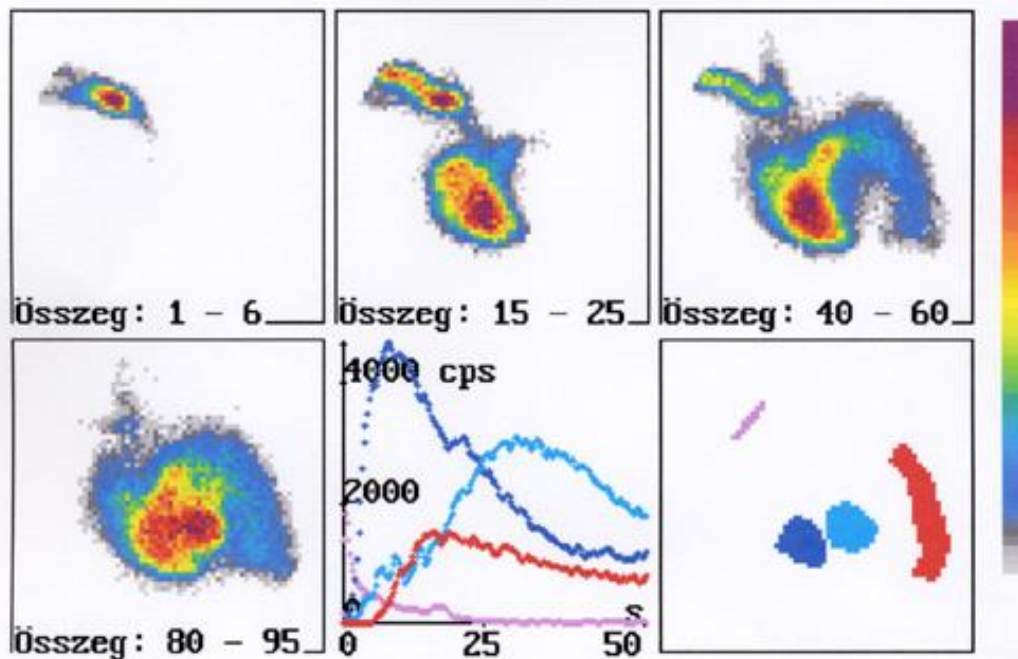
Intracardialis bal-jobb shunt

PÉCSI TUDOMÁNYEGYETEM ÁLTALÁNOS ORVOSTUDOMÁNYI KAR
Központi Klinikai Radioizotóp Laboratórium
7624 Pécs, Ifjúság útja 13. Tel.: (72) 536-386
Intézetvezető: dr. Zámbó Katalin

„First passage“ vizsgálat

Név : **INTRACARDIALIS BAL-JOBB SHUNT**
Kódszám : FP0001
Patient ID : 000000000
Birth date : 3.27.83
Referring Ph: II.B.

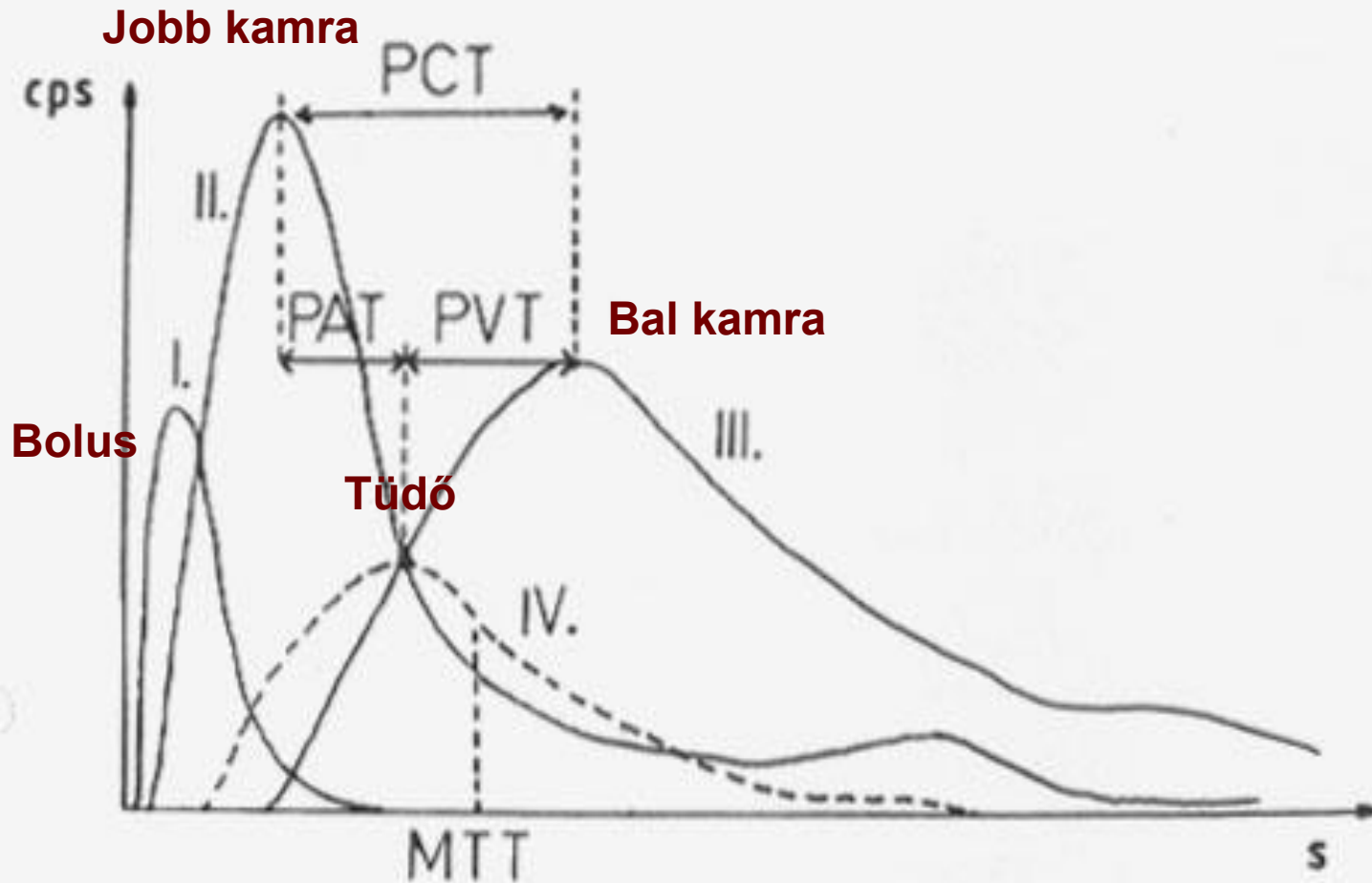
Height : 184 cm
Weight : 130 kg
Dosage : 555 MBq TC-99m-DTPA
Dátum : 2004.03.05
Pulzus: 120/perc



Bolus:
Tmax=0.9 s
T25%=5.1 s

PKI = 20.4 s
MTT = 27.5 s
PPI = 1.35
PI = 1.14

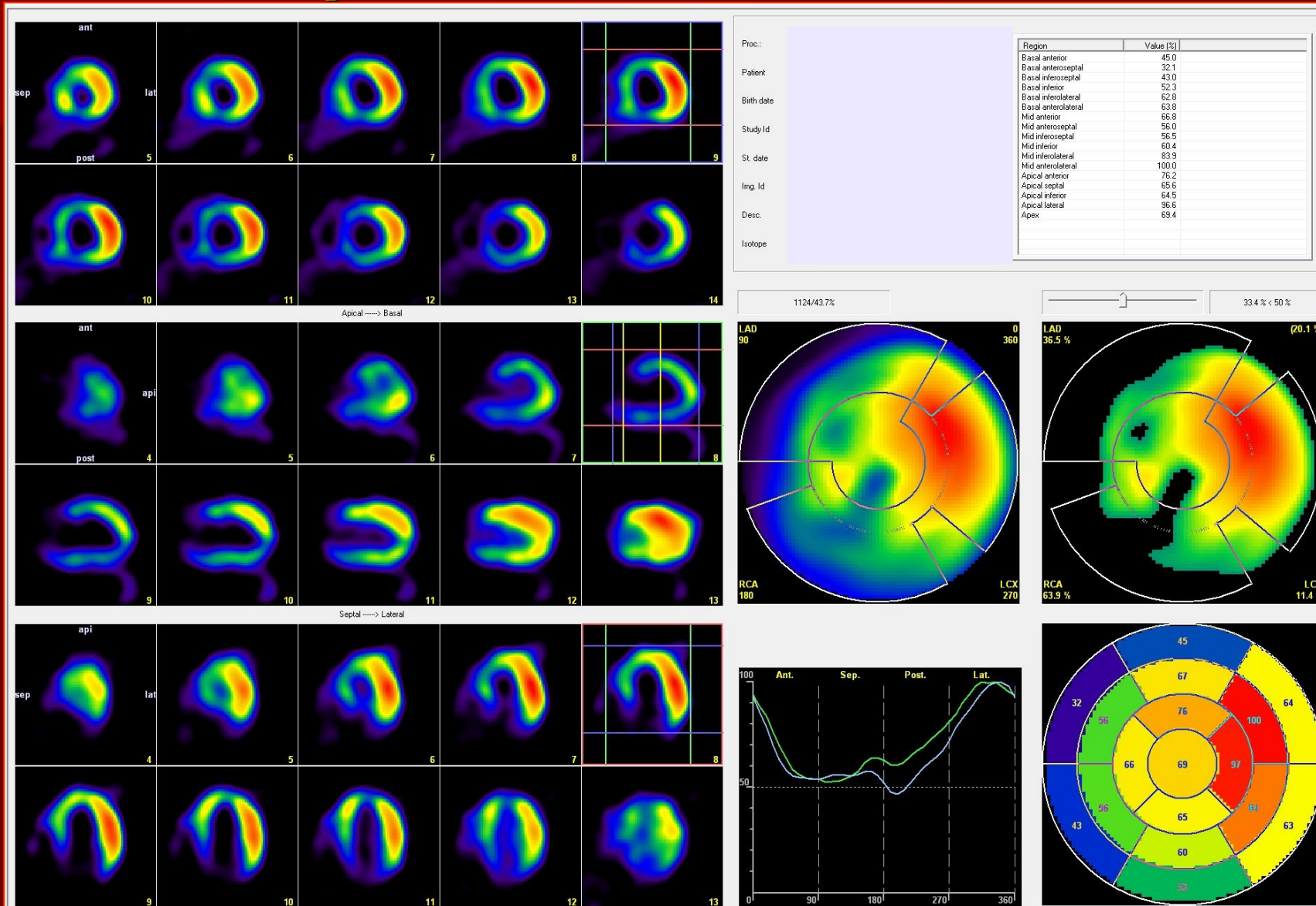
Idő-aktivitás görbék és a keringési idők számítása



Nyugalmi szívizomperfúziós SPECT-vizsgálat

- **A** myocardiumot jelöljük **izotóppal** (600 MBq 99mTc-MIBI, 99mTc-tetrofosmin, 74 MBq 201Tl-clorid)
- Rekonstruált és reorientált **metszeteket készítünk a bal kamráról**
- **Az** aktivitás csökkenése **vagy** hiánya **jelzi a perfúzió zavarát**

Infero-septalis + antero-septalis perfúzió csökkenés



Terheléses szívizom-perfúziós SPECT-vizsgálat

- Fizikális vagy gyógyszeres terhelést (Dipyridamol) alkalmazunk
- A terhelés maximumán adjuk be a radio-pharmacont » *SPECT-felvétel*
- Nyugalmi *SPECT-felvétel* aznap (^{201}Tl -clorid), vagy másnap ($^{99\text{m}}\text{Tc}$ -MIBI, $^{99\text{m}}\text{Tc}$ -tetrofosmin)
- Csökkent aktivitás, vagy aktivitás hiány jelzi a perfúziós zavart

European Society of Cardiology 2024. Guideline ajánlása

Recommendations	Class ^a	Level ^b
<p>In individuals with suspected CCS and moderate or high (>15%–85%) pre-test likelihood of obstructive CAD, stress SPECT or, preferably, PET myocardial perfusion imaging is recommended to:</p> <ul style="list-style-type: none"> • diagnose and quantify myocardial ischaemia and/or scar; • estimate the risk of MACE; • quantify myocardial blood flow (PET).^{33,44,223,257,263,268,270,271,281–288} 	I	B
<p>In patients selected for PET or SPECT myocardial perfusion imaging, it is recommended to measure CACS from unenhanced chest CT imaging (used for attenuation correction) to improve detection of both non-obstructive and obstructive CAD.^{289–293}</p>	I	B
<p>In individuals with suspected CCS and moderate or high (>15%–85%) pre-test likelihood of obstructive CAD, stress CMR perfusion imaging is recommended to diagnose and quantify myocardial ischaemia and/or scar and estimate the risk of MACE.^{148,273,276,278,294–297}</p>	I	B

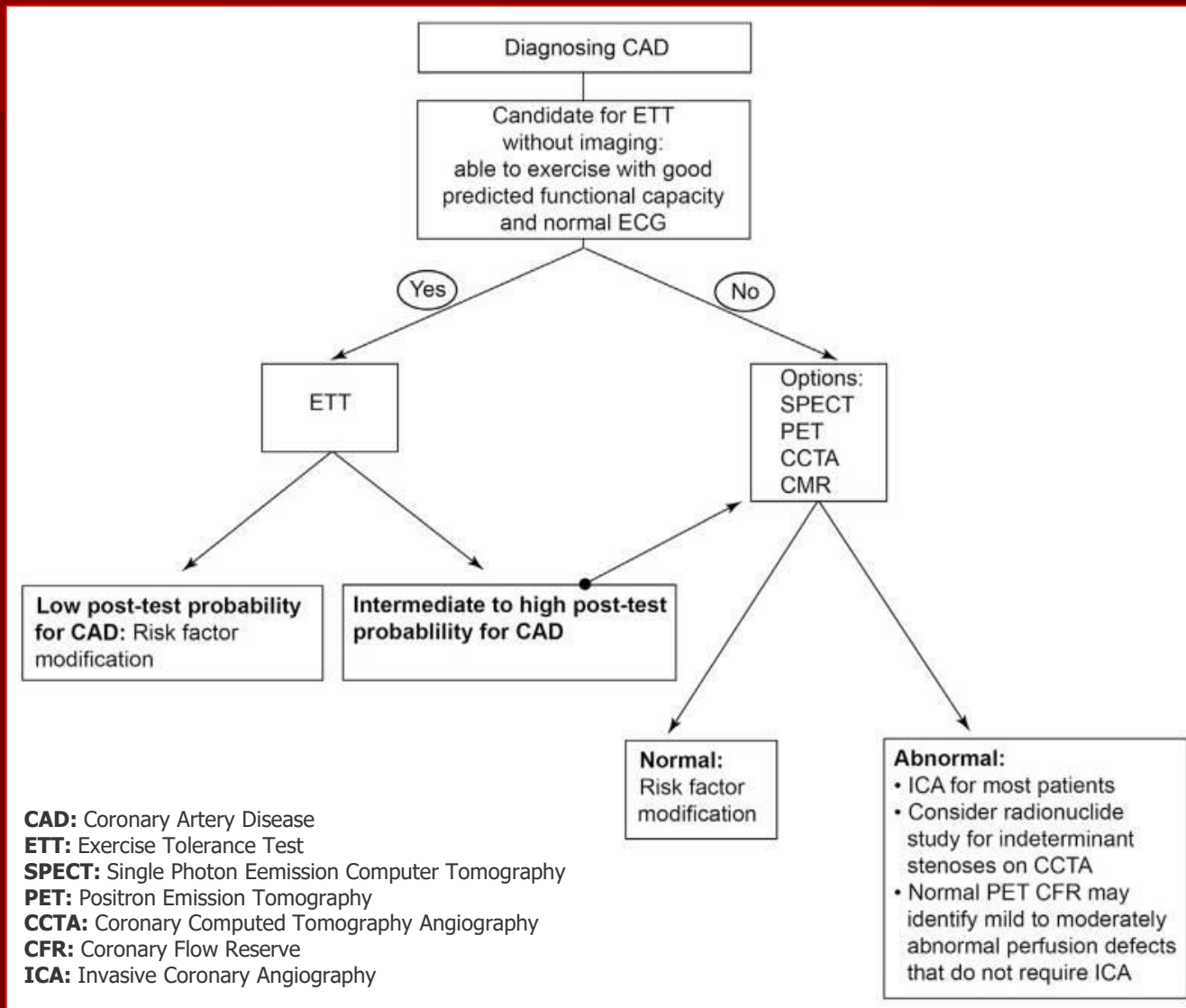
CACS, coronary artery calcium score; CAD, coronary artery disease; CCS, chronic coronary syndrome; CMR, cardiac magnetic resonance; CT, computed tomography; MACE, major adverse cardiovascular events; PET, positron emission tomography; SPECT, single-photon emission computed tomography.

^aClass of recommendation.

^bLevel of evidence.

Hol a helye a diagnosztikában?

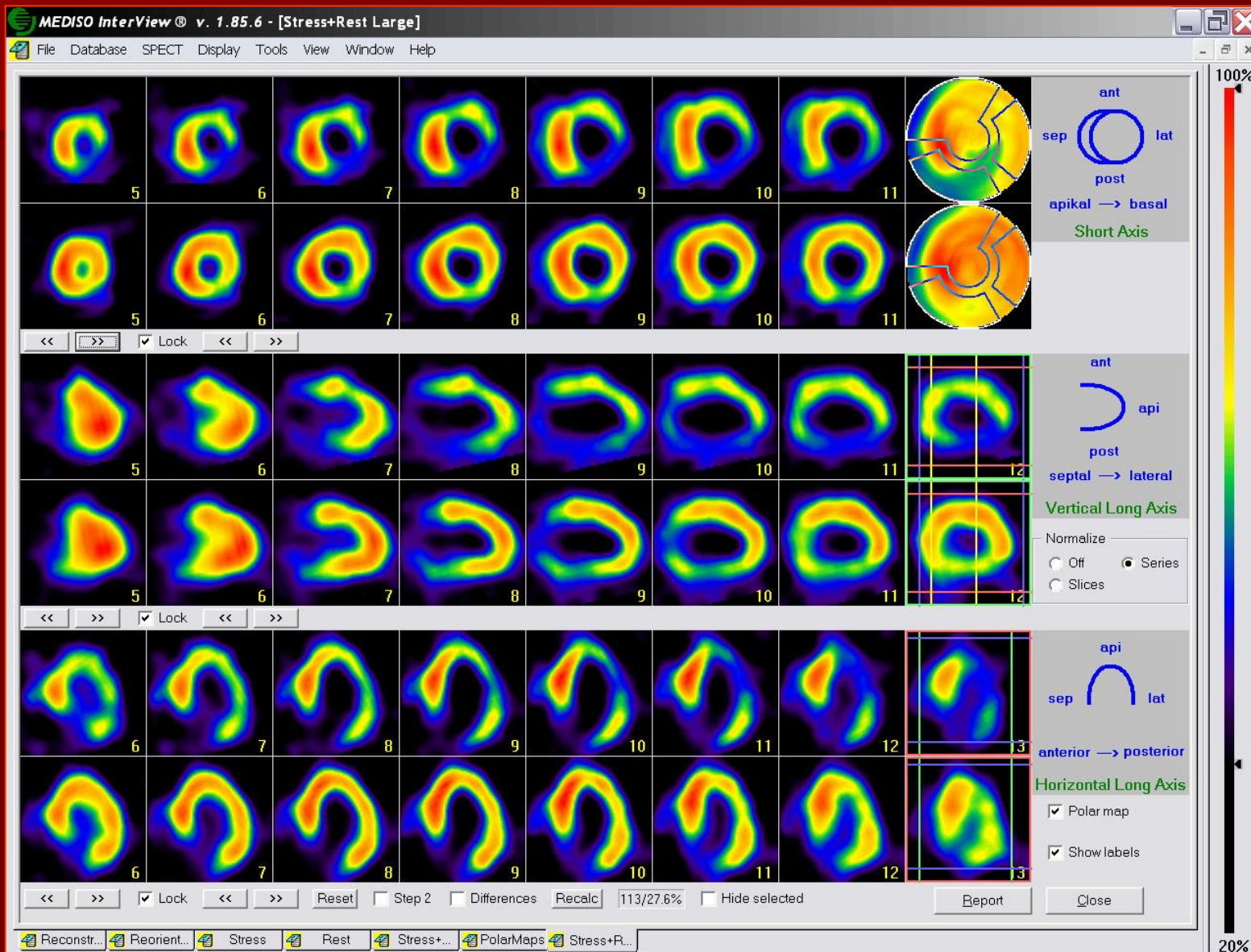
(European Society of Cardiology 2024.Guideline)



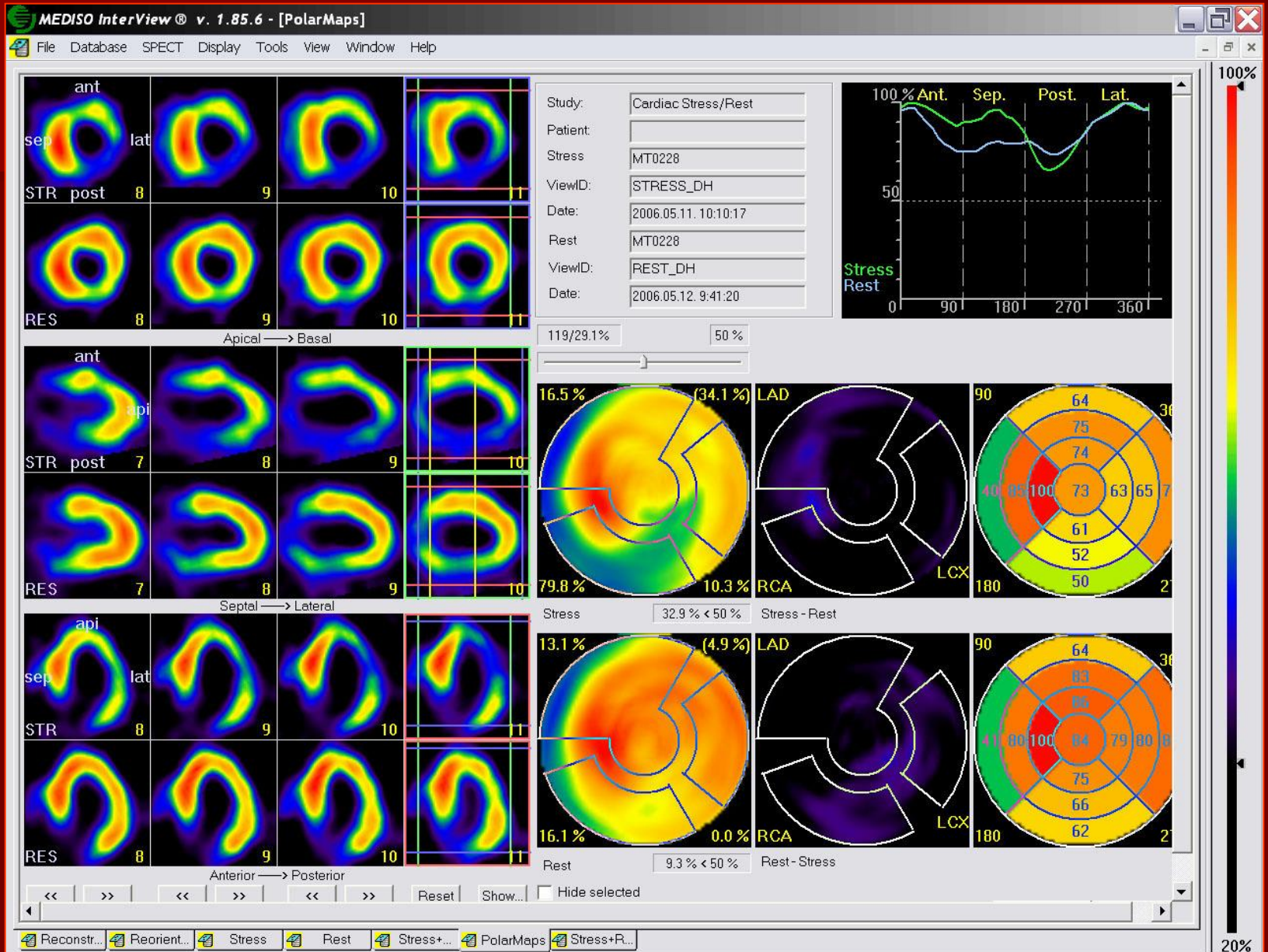
Közepes valószínűségű csoport

- **Terheléses EKG pozitív, de** nincs mellkasi fájdalom
- **Terheléses EKG pozitív, van** mellkasi fájdalom, **de** nem anginás jellegű
- **Terhelésre** mellkasi fájdalom **van**, EKG eltérés nélkül
- **A** nyugalmi EKG-n olyan kóros eltérés **van** ami **megnehezíti a terhelésre bekövetkező eltérések megítélését**
- **A beteg EKG-t befolyásoló gyógyszert szed**
- **Akik „kifáradás” miatt abbahagyják a terhelést**
- **Atípusos mellkasi fájdalom esetén**

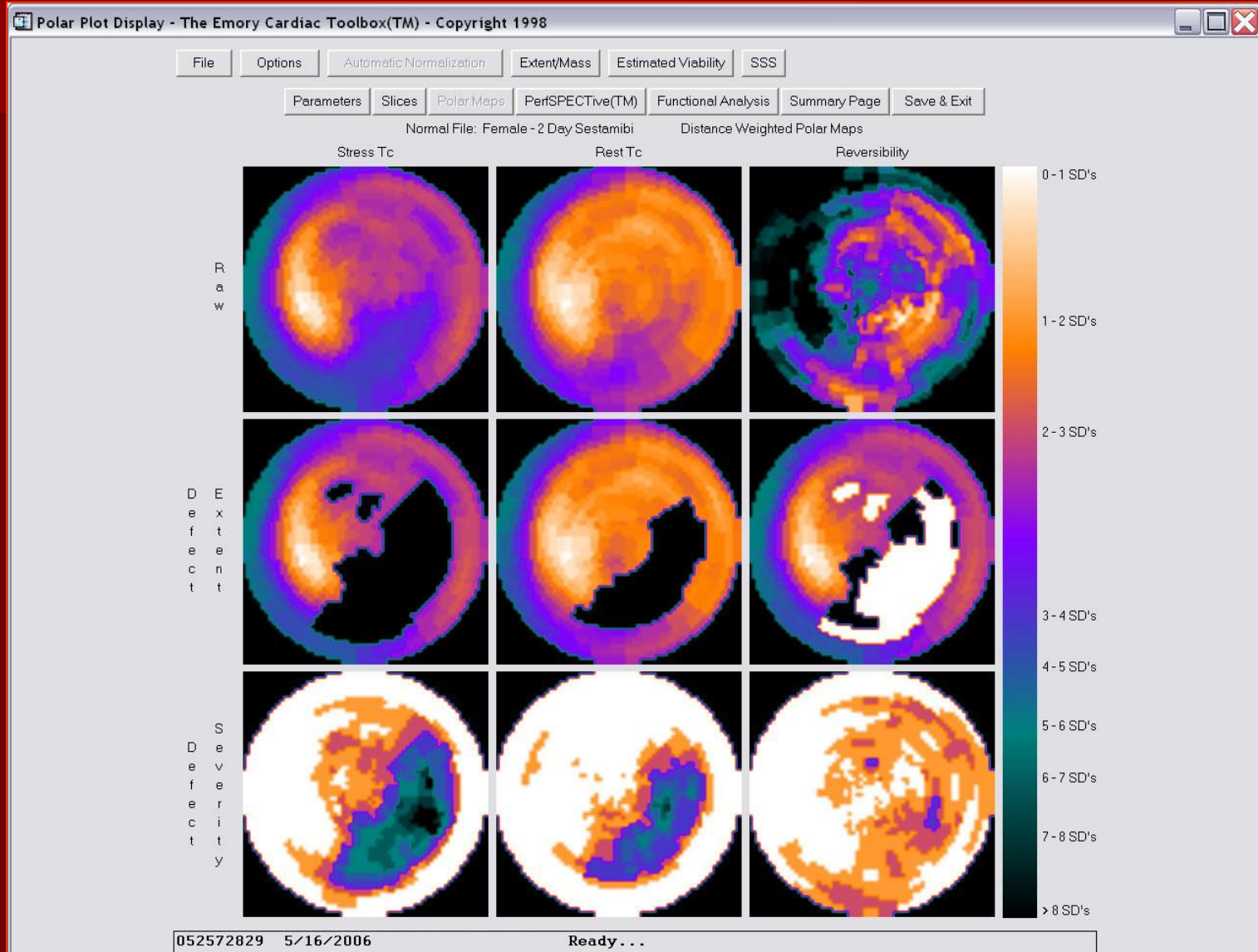
Nagykiterjedésű infero-lateralis transiens ischaemia



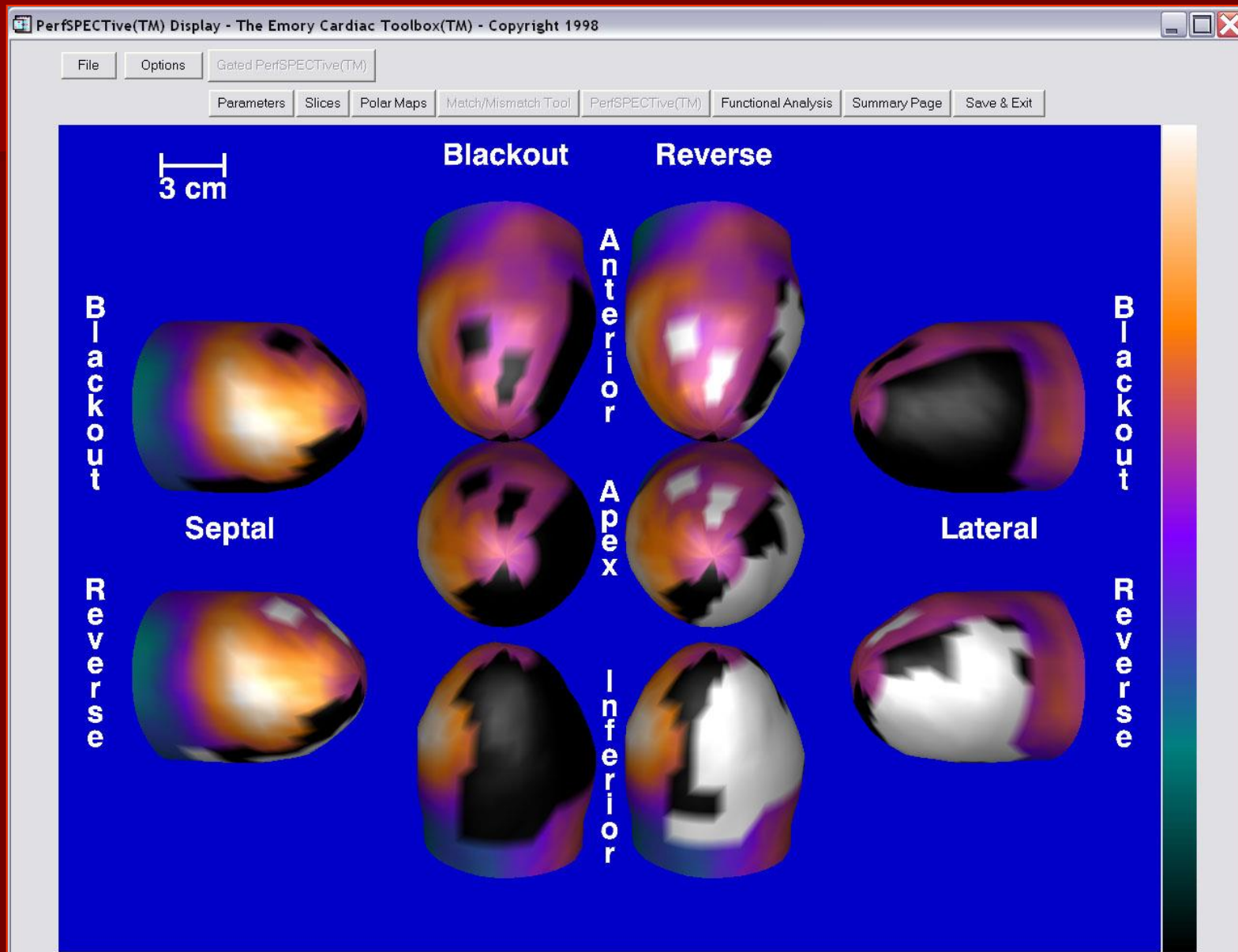
Polar map-ek, profilgörbék



Polar map-ek a normal populációhoz viszonyítva



Háromdimenziós kijelzés



„Álnegatív” szívizom perfúziós vizsgálat

Epicardiális coronaria szűkület – ischaemia nélkül

- **Kielégítő kollaterális keringés**
- **„Overlap” keringés (a régiót két ér látja el, de csak az egyik beteg)**
- **„Balanced” hypoperfúzió - 3 ér betegség**



körülírt eltérés nincs

„Álpozítív” szívizom perfúziós vizsgálat

Ischaemia - epicardiális coronaria eltérés nélkül

- Emlő (nő) vagy rekesz (férfi) sugárelnyelő hatása
- Cardiomyopathia (HCM, DCM)
- Bal kamra hypertrophia (hypertonia, aorta stenosis)
- Coronaria spasmus
- Mitrális prolapsus
- Metabolikus X syndroma
- Myocardialis „bridge”
- Balszárblokk, ingerületvezetési zavarok



csökkent flow reserv

csökkent mikrocirkuláció

Az artefactumok kiküszöbölése 1.

- **Felvétel megismétlése hosszabb idő után, hason fekve, oldalt fekve**
Heiba S.I. et al. J. Nucl. Med. 1997, 38(10): 1510-14.
- **Gatelt SPECT vizsgálat**
 - **a perfúzió elemzése**
 - **bal kamra funkció (EF, falmozgás zavar)**
Nicolai E. et al. Radiol. Med. 1994, 88(1-2): 100-106.
- **Attenuáció korrekció (CT - transzmisszió)**
Tonge C.M. et al. Nucl. Med Commun 2005, 26(3): 231-7.

Az artefactumok kiküszöbölése 2.

- **Quantitatív értékelés**

- **bull's eye** kijelzés
- **„wash out”** vizsgálata
- **jobb kamra** aktivitás

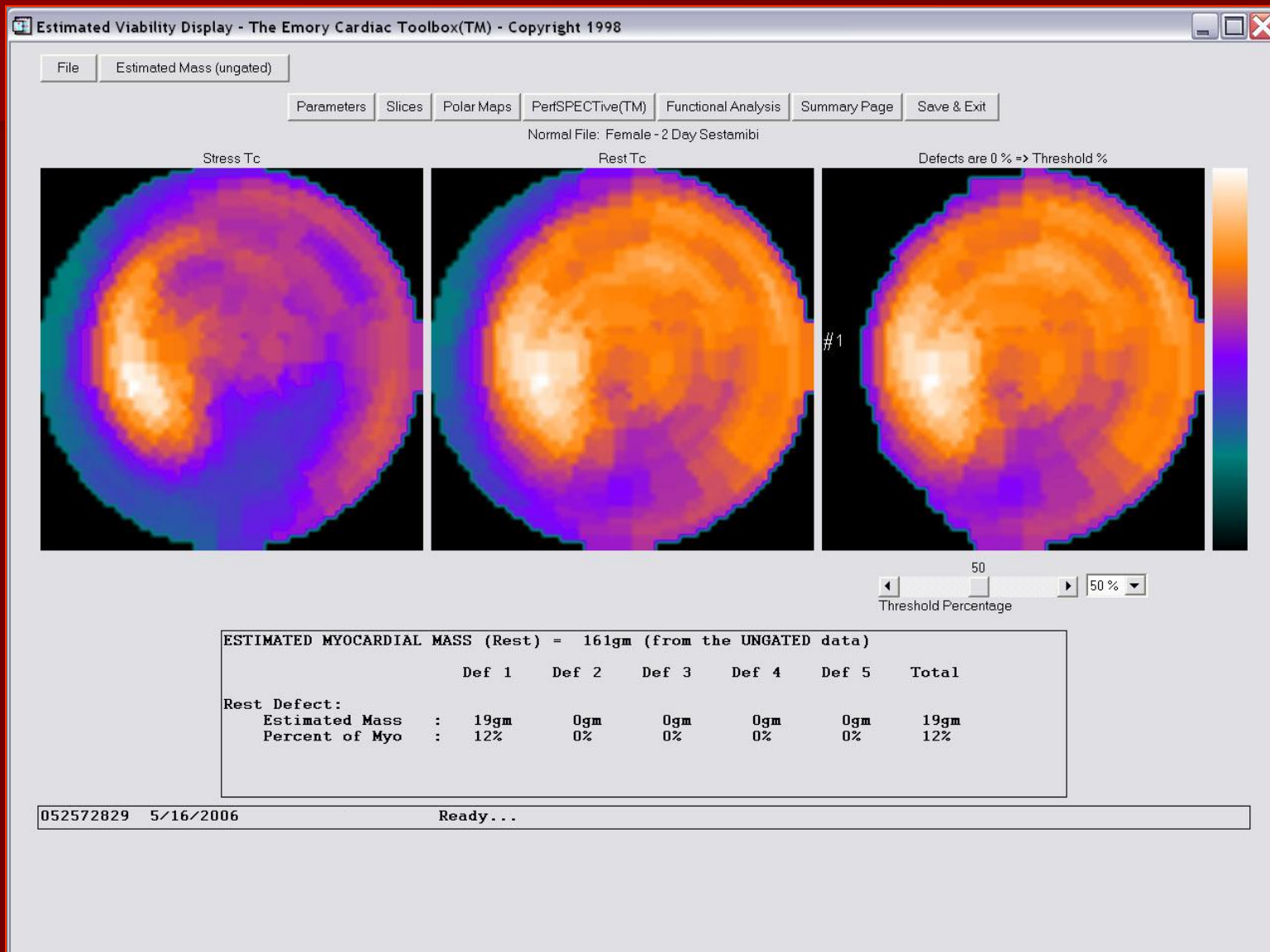
Williams K.A. et al. J. Am. Coll. Cardiol. 1999 34(2):420-27.

- **szív/tüdő** aktivitás arány

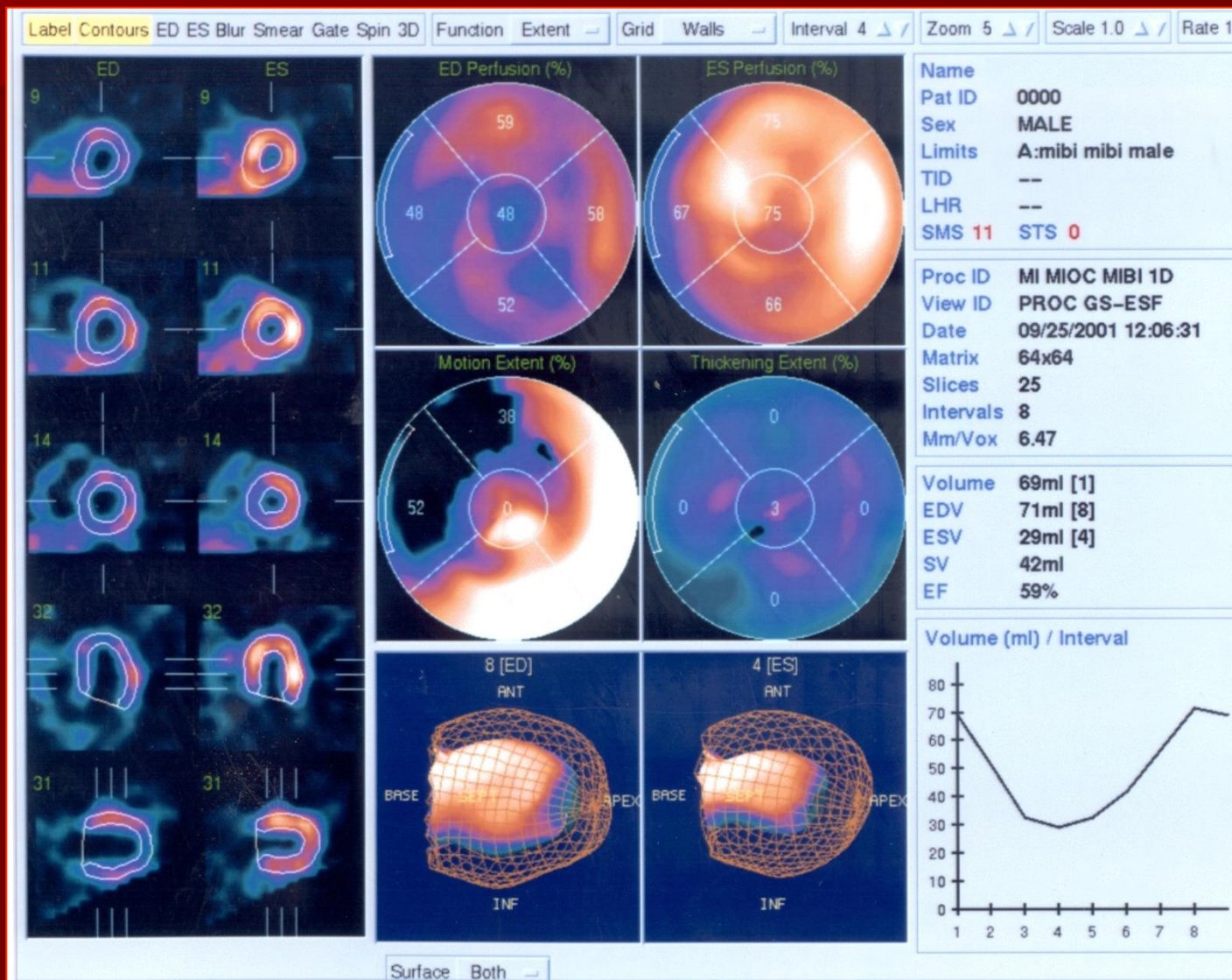
Aksut S.V. et al. Am. Heart J. 1995, 130(2):367-73.

- **Fúziós képek (SPECT/CT, PET/CT)**

A defektus mérete – quantitativ értékelés

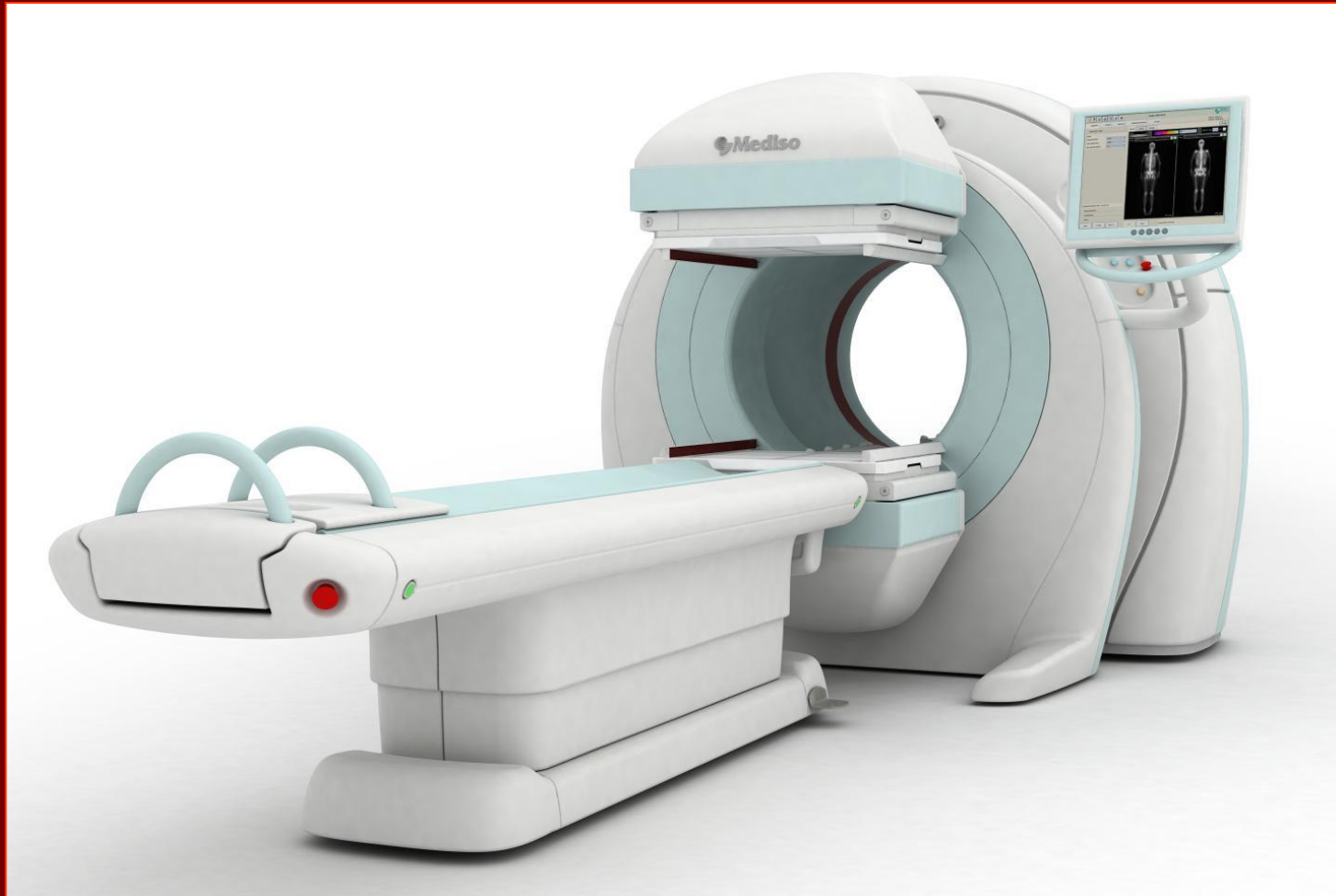

GateIt MIBI: falvastagodás kvantitatív elemzése, globális és regionális EF

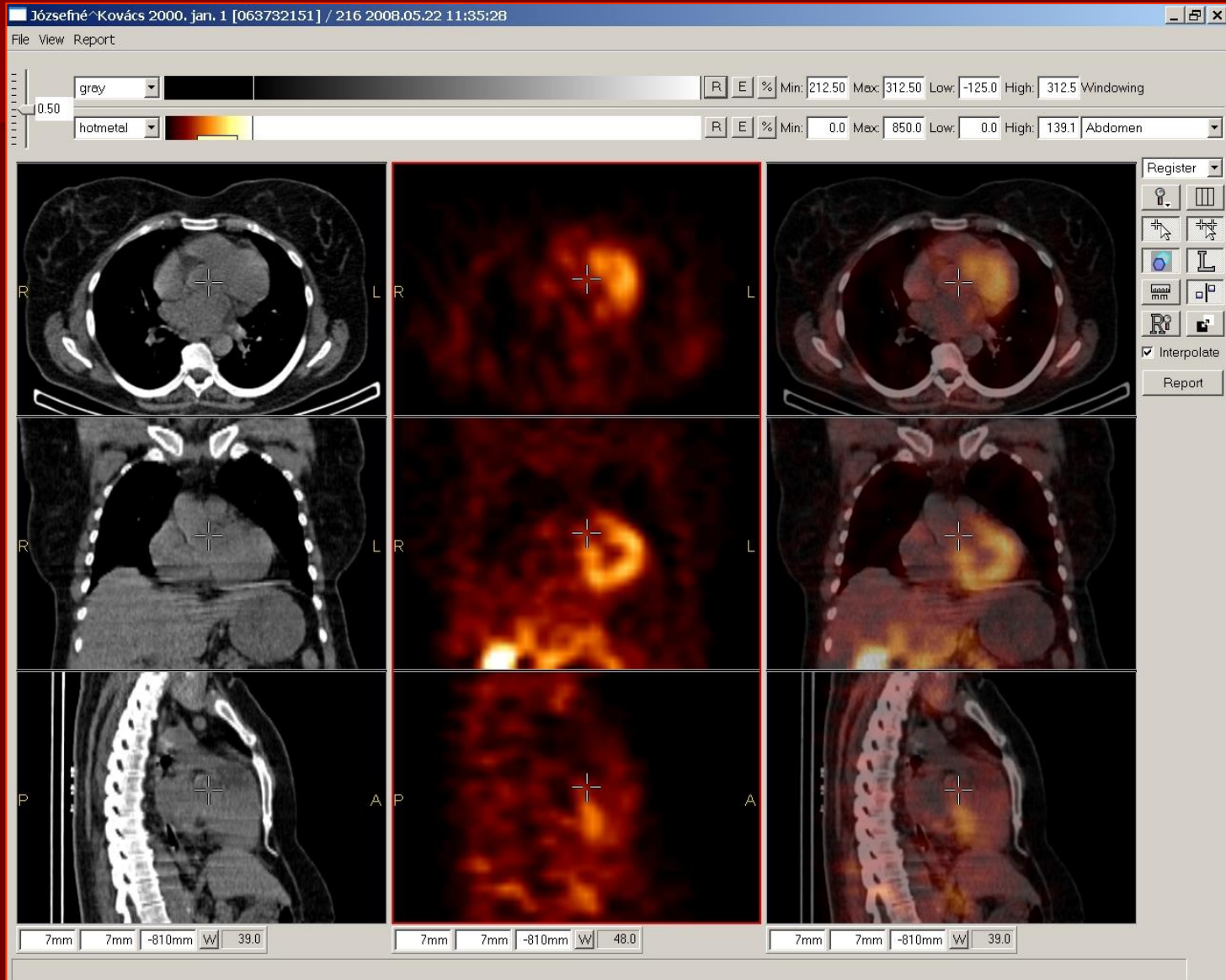


Képkötő készülékek II.

SPECT/CT: multimodalitás, elnyelési korrekció!



Szívizomperfúziós vizsgálat tömeges emlőjű nőbetegnél



Elnyelési korrekció hatása az anterior falon

Primér

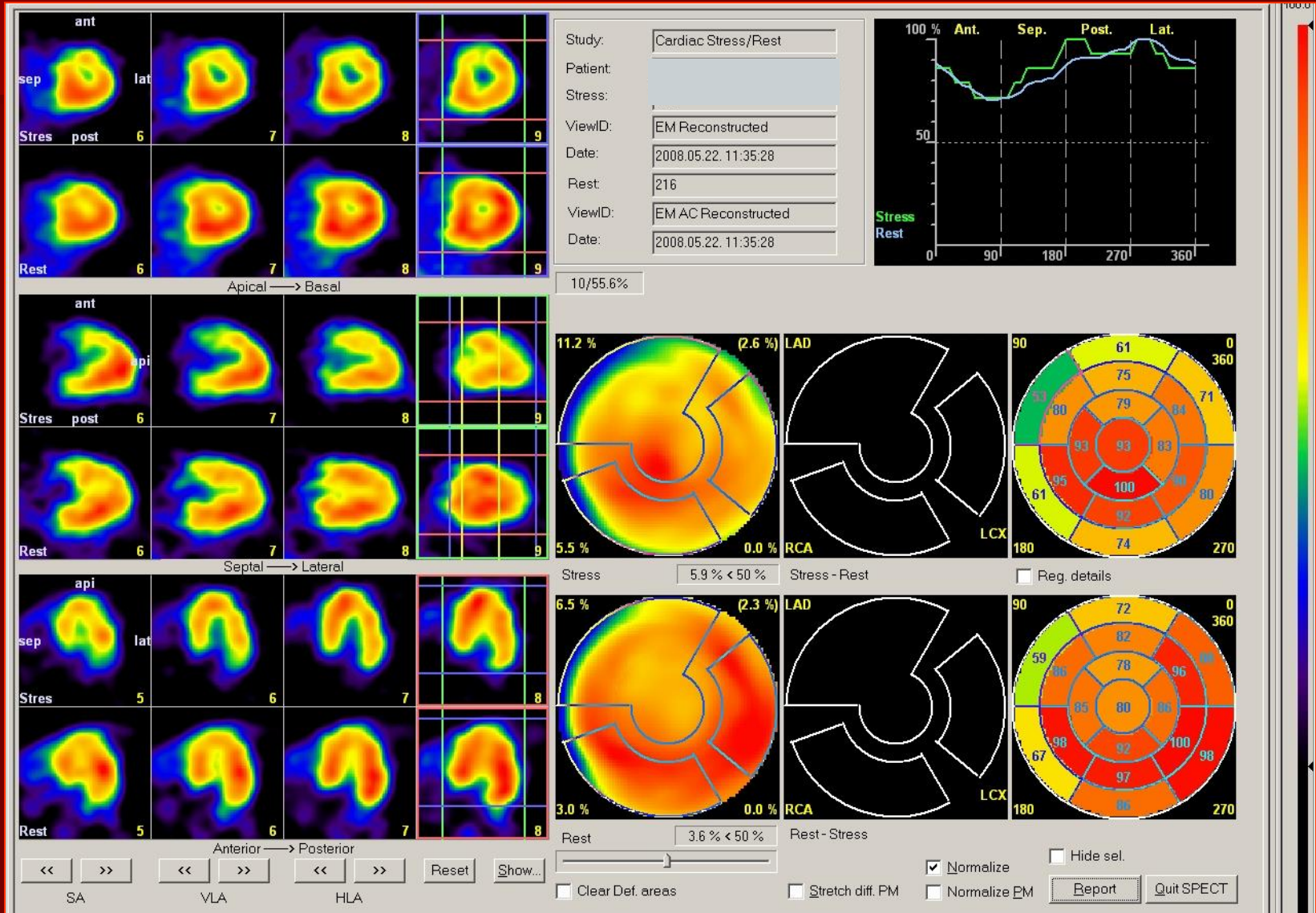
AC

Primér

AC

Primér

AC



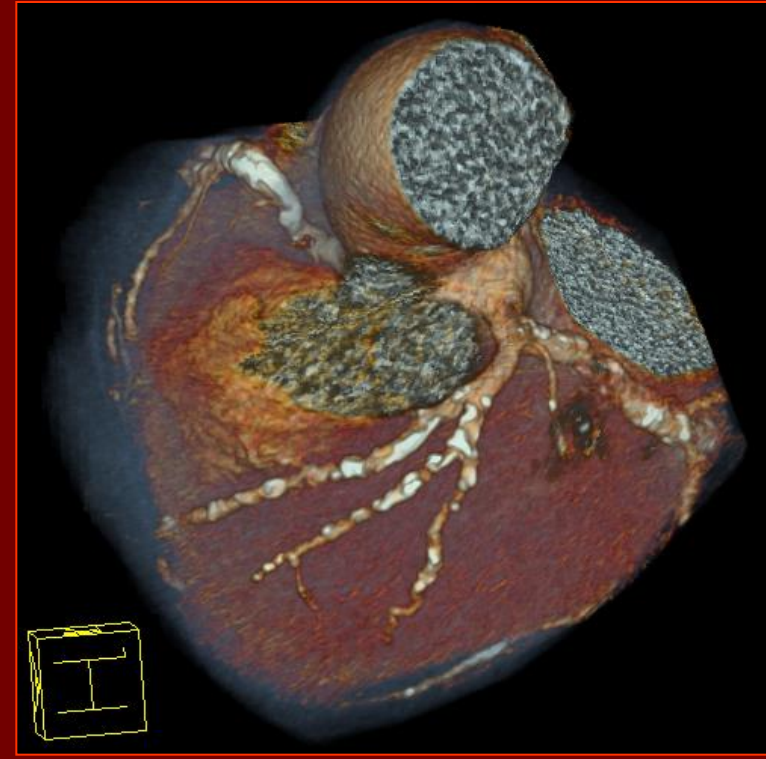
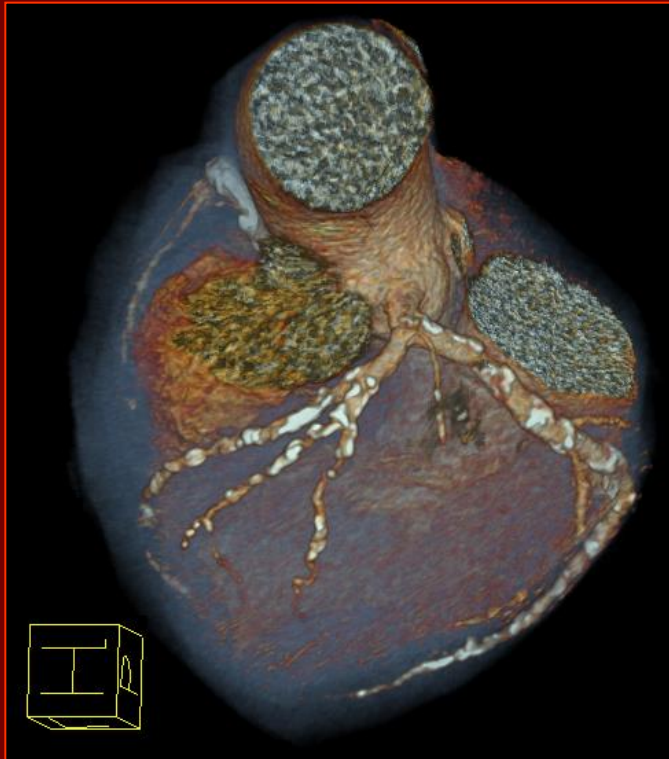
4. pts

MSCT

LAD, Cx, RCA sten. → *significance* ?

Calcium score:

LAD - 1717
Cx - 3959
RCA - 1245



MSCT result questionable: high coron. calcification

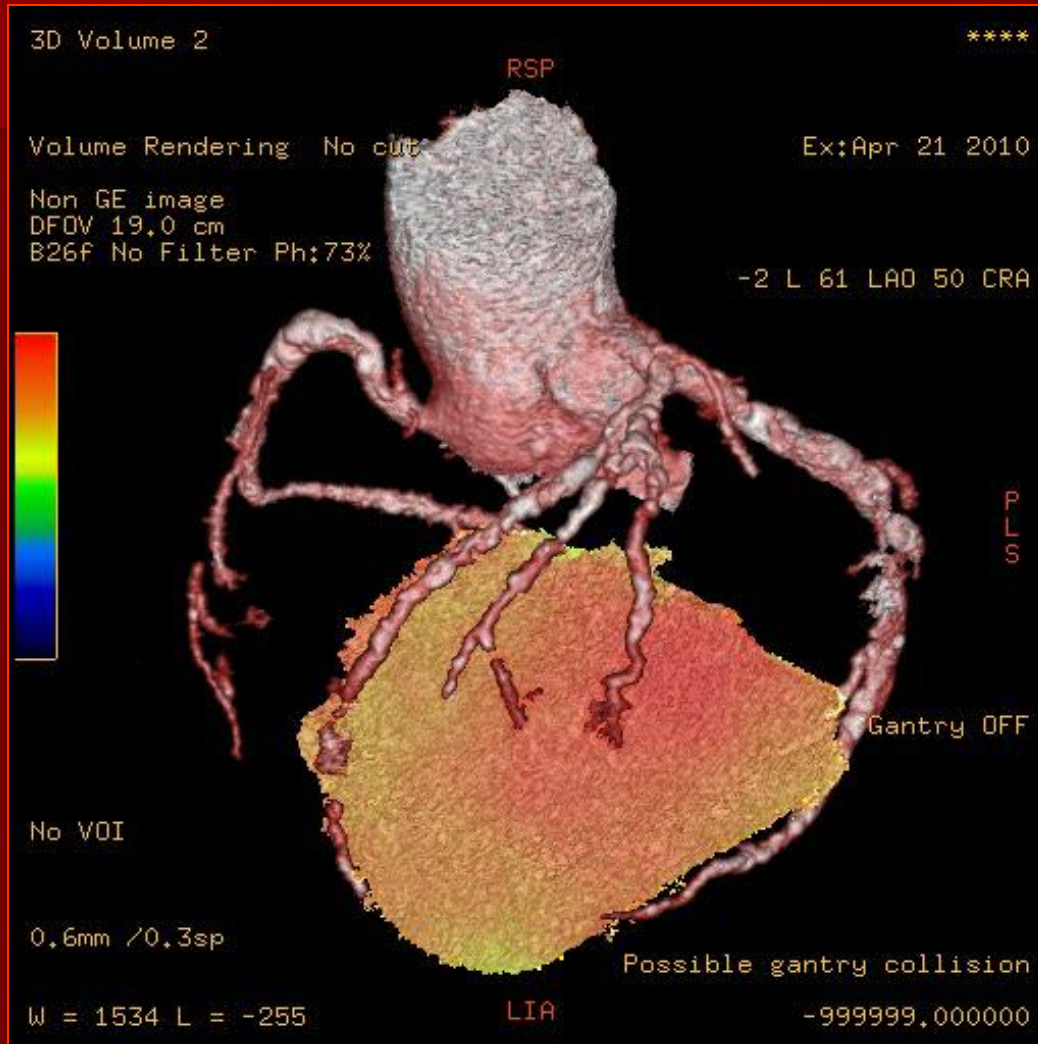
saccular dilatation of coronaries



PET
POZITRON
DIAGNOSZTIKA Kft.

Kerecsen Gábor

Stress MPS + MSCT



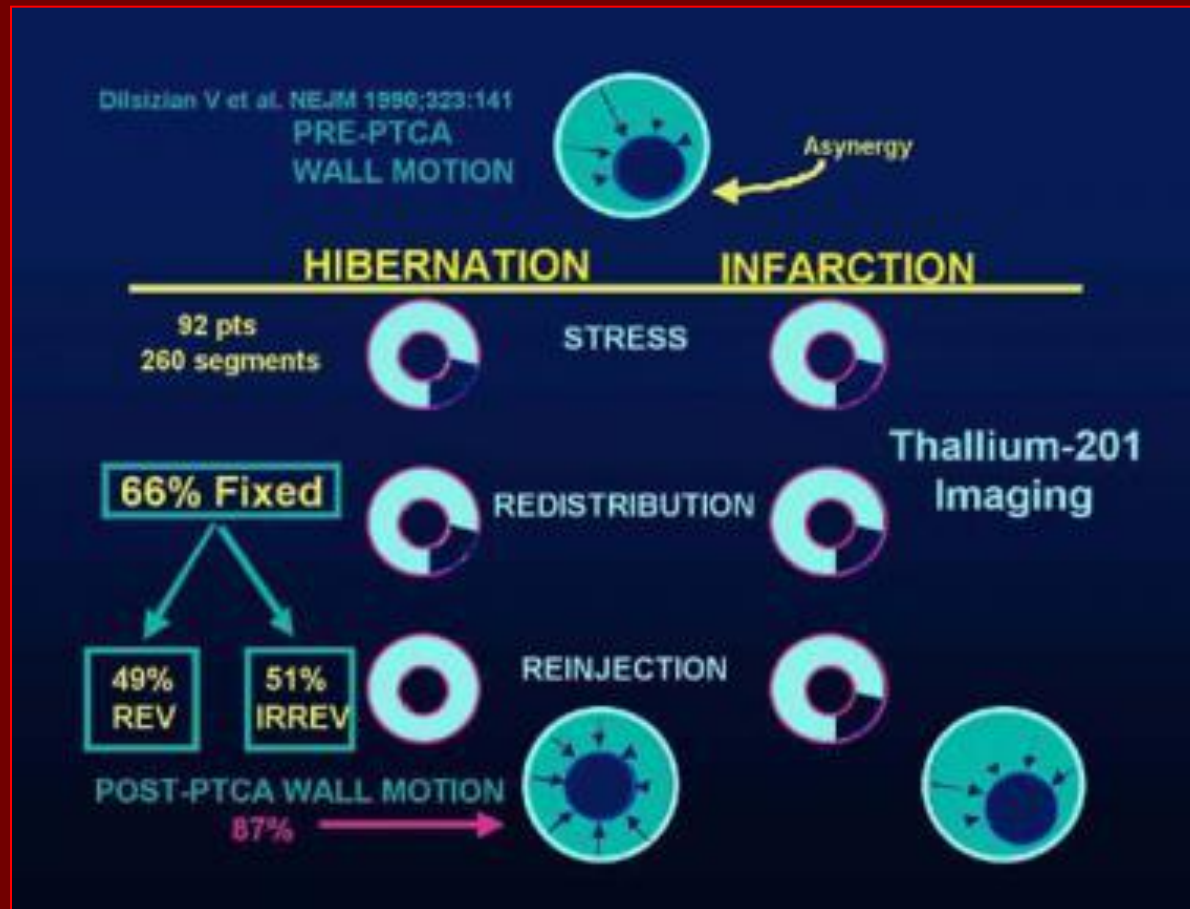
Balogh I. – Kerecsen G.



Viabilitás vizsgálat

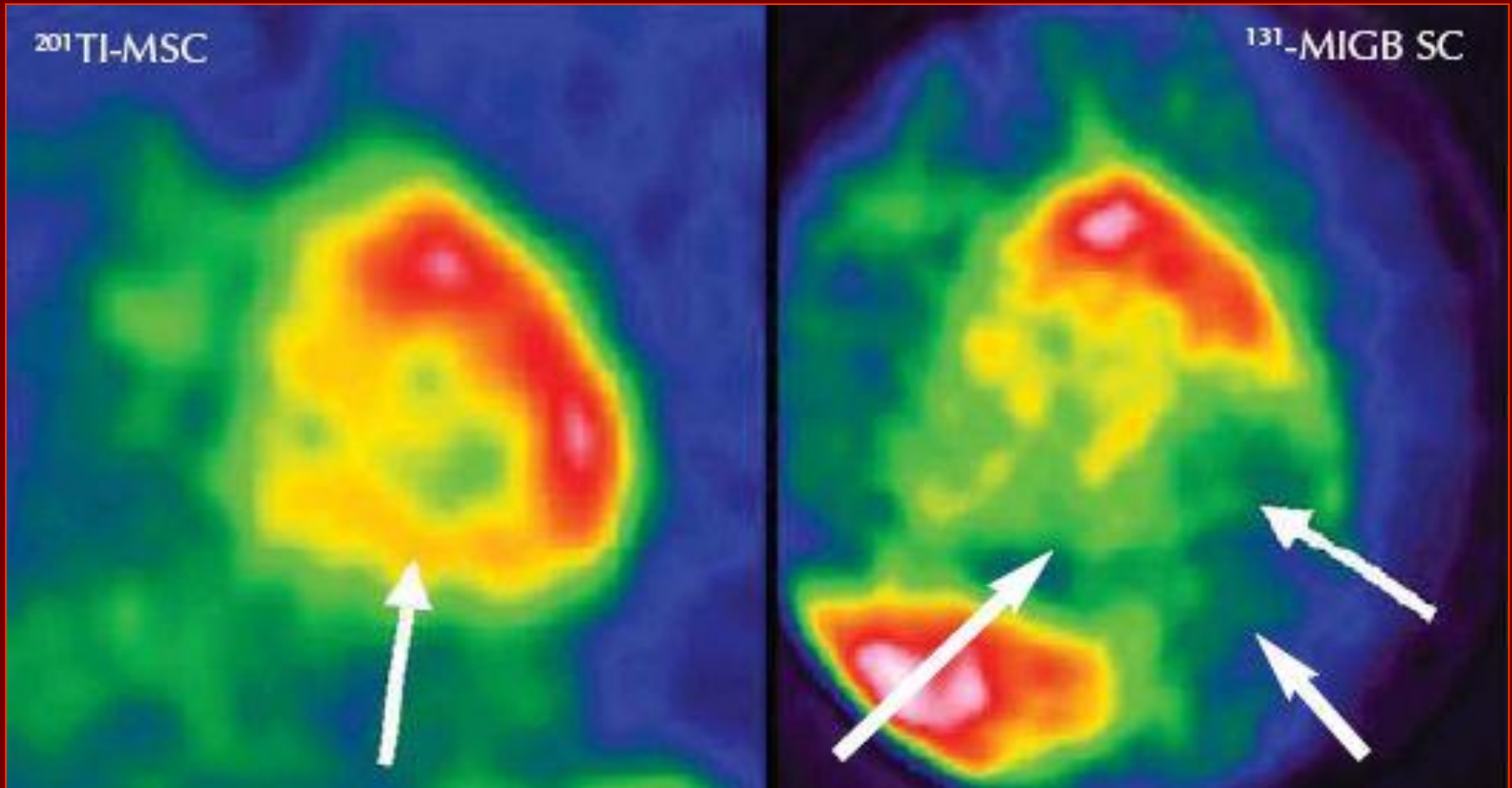
- **A 201-thallium-clorid vizsgálat (terhelés-redistributio-reinjectio) érzékeny az életképes de súlyosan - nyugalomban is - ischaemiás (hibernált) myocardium kimutatására**
 - ➔ **revascularisatio** alkalmas
- **74 MBq 201TI-clorid a terhelés csúcsán, 3 óra múlva redistributios felvétel, 37 MBq radiofarmakon reinjectioja, 1 óra múlva újabb SPECT felvétel**
- **A 3 metszetsor összehasonlítása**

Hibernált myocardium – hegszövet



Az innerváció vizsgálata MIBG-el:

perfúziós és innervációs zavar
az inferior falon (match), innervációs zavar jó
perfúzióval a csúcson (mismatch)



Korpuszkuláris sugárzás

β -sugárzás

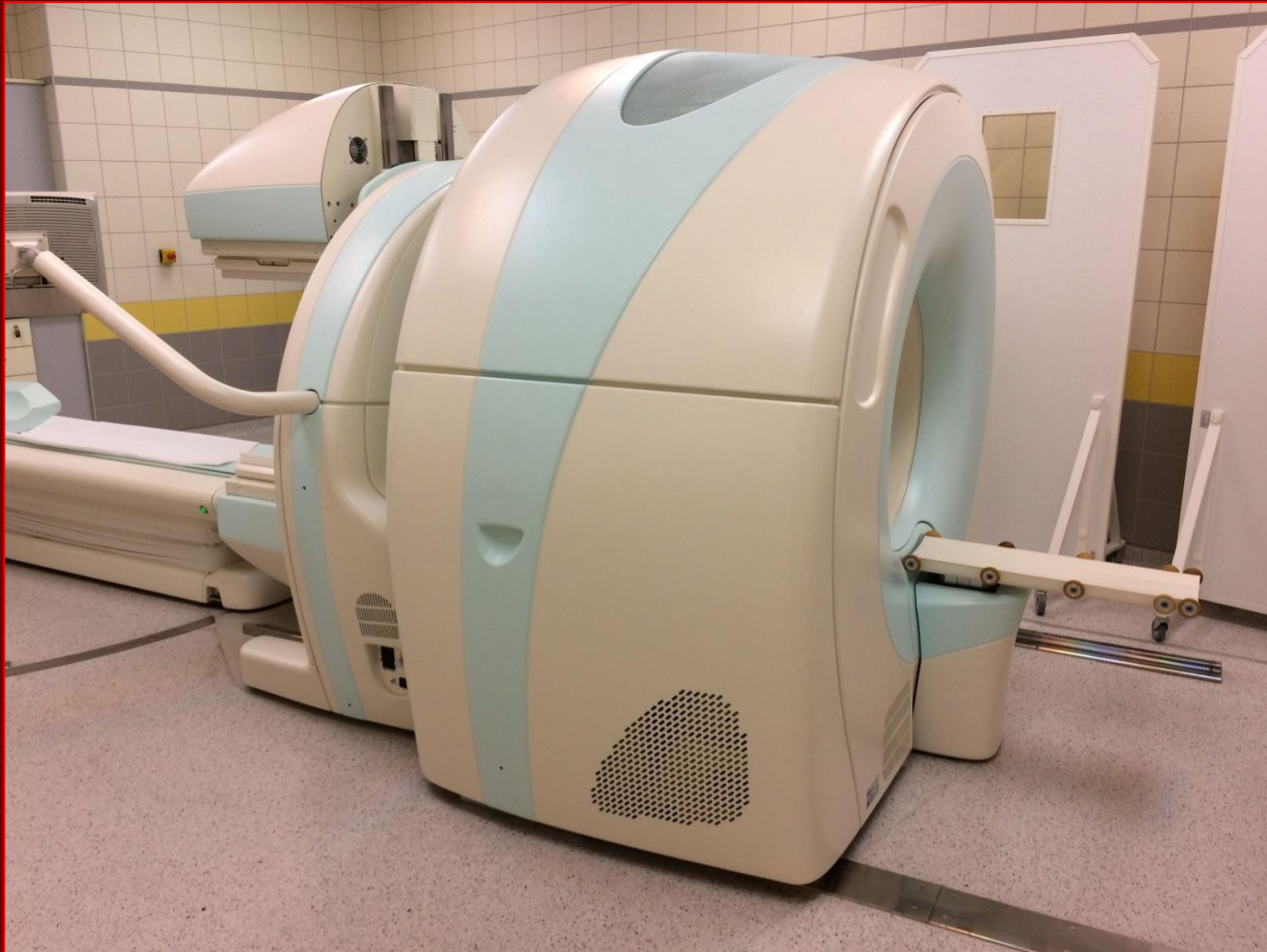(nagy sebességű pozitív vagy negatív töltésű elektronok)

+ β -sugárzás:

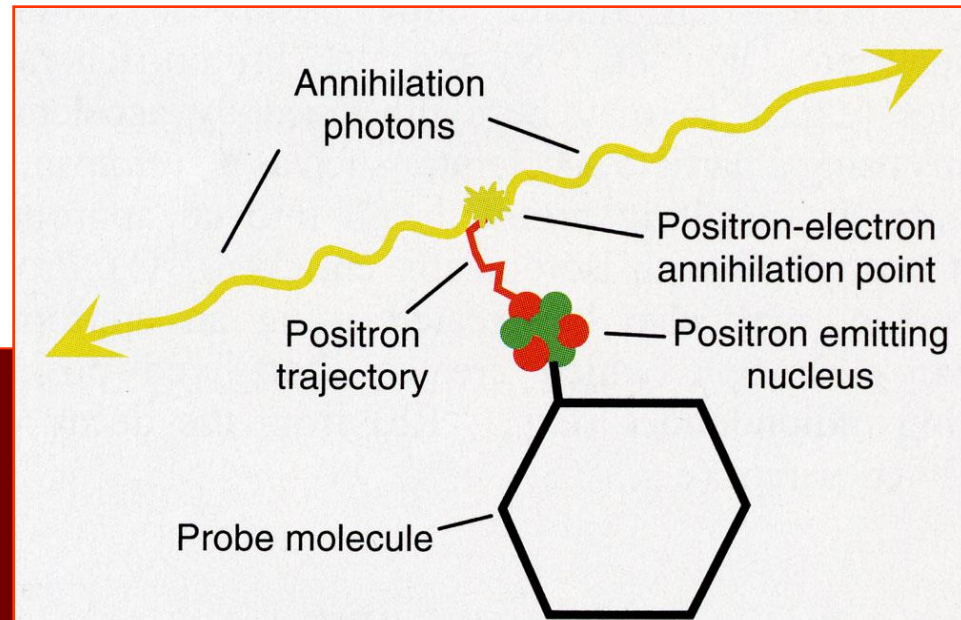
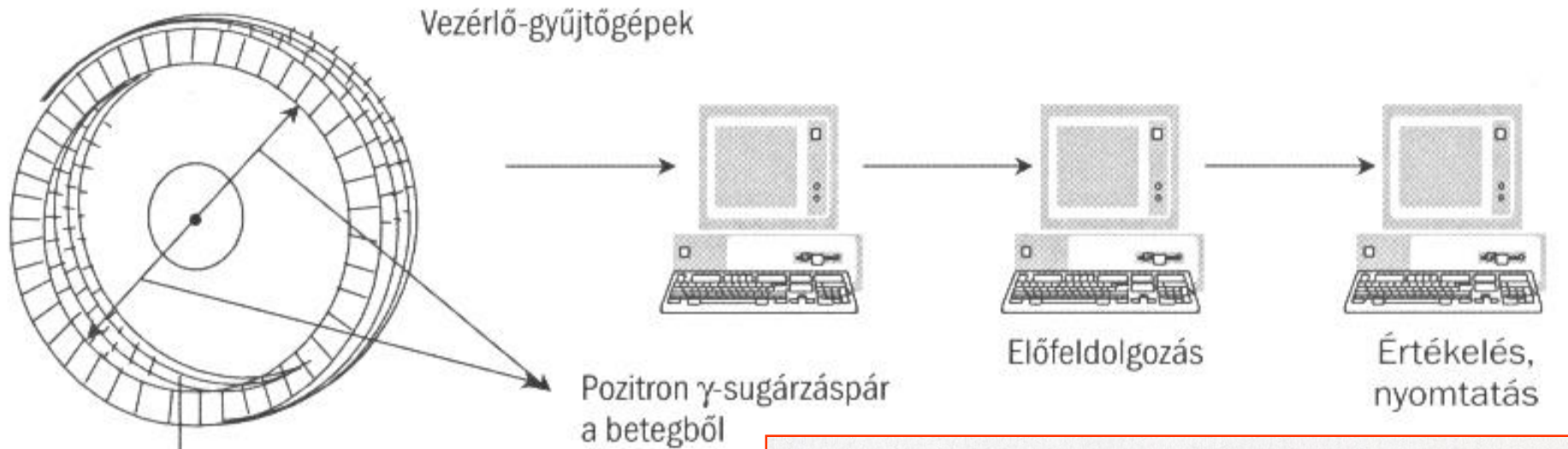
- protonfelesleggel bíró atomok bomlása, mesterséges radioaktív izotópoknál
- élettartama rendkívül rövid, egy környezetében lévő elektronnal egyesül, miközben megsemmisülési vagy annihilációs sugárzás keletkezik (2x511 KeV)
- diagnosztikus jelentősége a PET-nél
- pl. ^{18}F -FDG a cukoranyagcsere vizsgálatában

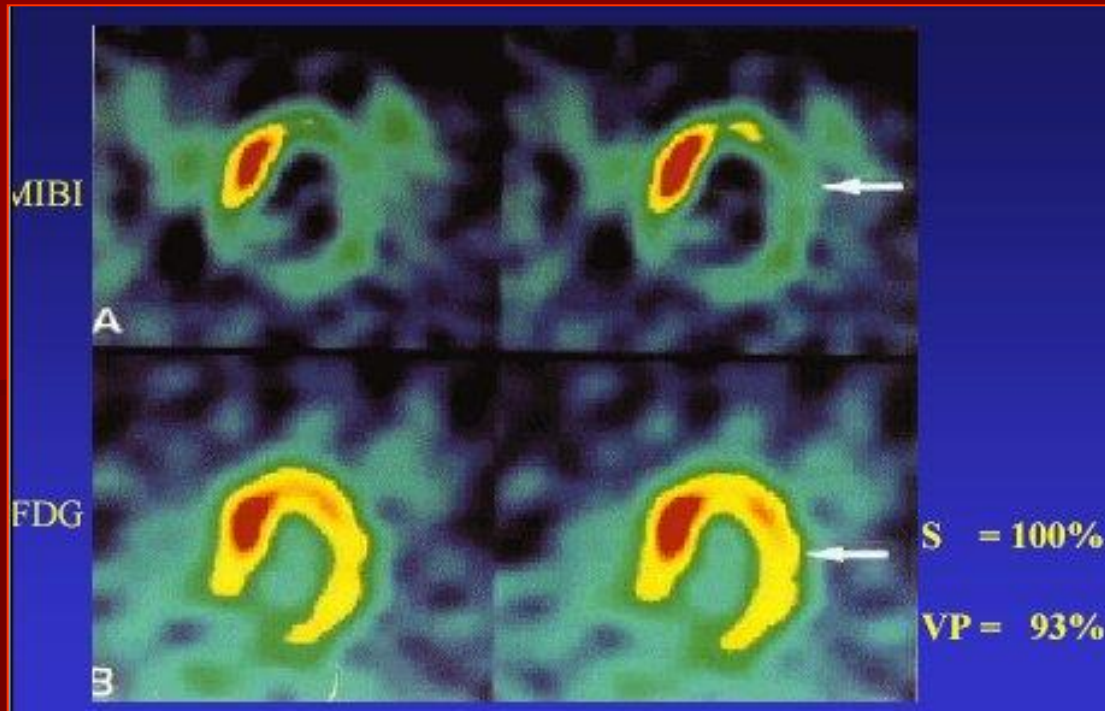
Képképző készülékek III.

- PET (Pozitron Emissziós Tomográf)
- PET/CT: multimodalitás!



PET működési elve





Perfúziós-
metabolikus
„match”



hegszövet

PET vizsgálat
MIBI-FDG
„mismatch”

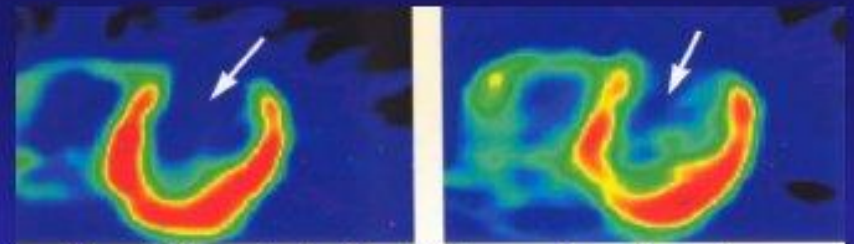


viabilis
myocardium

FLUJO: Amonio N13

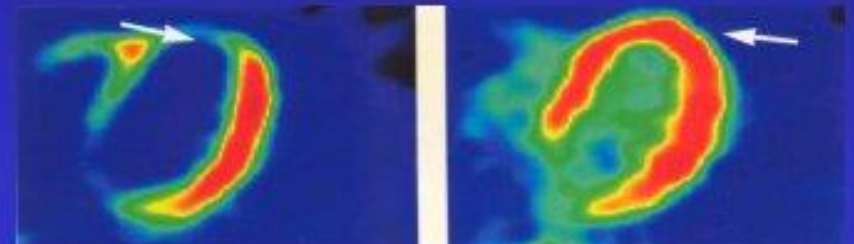
METABOLISMO: FDG

Match
concordancia



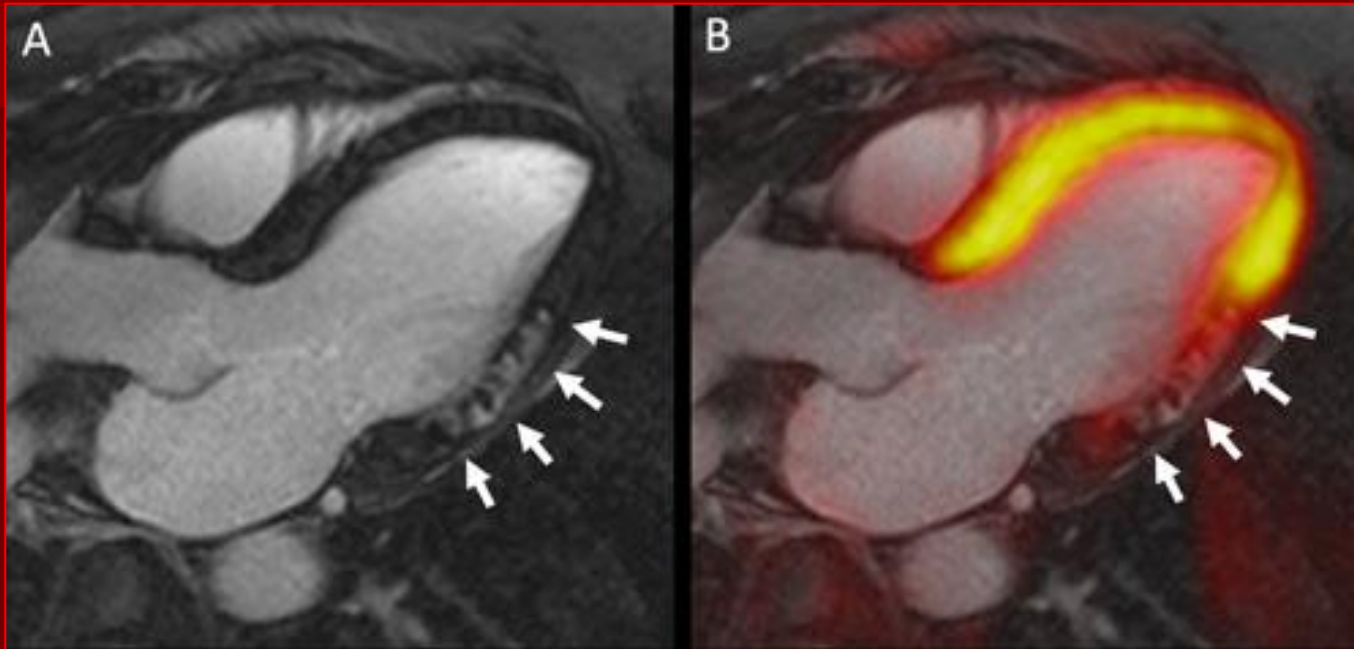
No viable territorio Arteria Descendente Anterior

Mismatch
discordancia



Viable territorio Arteria Descendente Anterior

PET/MRI fúziós felvétel



Késői gadolinium halmozás (A) és csökkent FDG-felvétel (B) a laterális fal transzmurális infarktus területén

Hybrid imaging gathers momentum in cardiac indications By [Becky McCall](#), [AuntMinnieEurope.com](#) contributing writer March 6, 2014

Images courtesy of F. Nensa and T. Schlosser, University Hospital Essen, Germany.

Barba J., Bastarrika G., Garcia Velloso M.J.:
**Imaging modalities in cardiology: the present
answer to permanent questions**
Rev. Med. Univ. Navarra 2005, 49(3): 31-40.

**Echo: régiónális myocardiális funkció dinamikus
3D leképezése**

**MRI: szív funkció, tömeg, volumen, infarctus,
fibrosis, billentyű és congenitális betegségek**

**CT: coronária betegségek quantitativ mérése,
calcium score**

**SPECT: coronária betegség gyanúja, acut
coronária syndroma**

**PET: perfúzió, metabolizmus, revascularizáció
előtti vizsgálat**

Köszönöm a figyelmet!

